



ORIGINAL

Artículo bilingüe español / inglés

Rev Esp Podol. 2024;xx(x):xx-xx

DOI: <http://dx.doi.org/10.20986/revesppod.2024.1708/2024>

Mejora de la precisión de las osteotomías metatarsales en cirugías mínimamente invasivas con tecnología digital en modelos óseos y modelos cadavéricos

Improving the accuracy of metatarsal osteotomies in minimally invasive surgery using digital technology: comparison in vitro and cadaveric models

Carlos Fernández-Vizcaíno, Eduardo Nieto-García, Leonor Ramírez-Andrés, Elena Nieto-González, Nadia Fernández-Erling y Javier Ferrer-Torregrosa

Departamento de Podología. Universidad Católica de Valencia, España

Palabras clave:

Osteotomía metatarsal, inclinómetro digital, cirugía mínimamente invasiva, precisión quirúrgica, estudio *in vitro*, cadáveres, metatarsiano, metatarsalgia.

Resumen

Introducción: La precisión en la inclinación de las osteotomías metatarsales es clave en cirugías mínimamente invasivas (CMI) del pie. Las técnicas quirúrgicas pueden afectar los resultados postoperatorios. Este estudio evalúa la efectividad de un inclinómetro digital integrado en el motor de corte, comparando la precisión angular de osteotomías metatarsales, con y sin inclinómetro en especímenes cadavéricos y esqueletos de resina.

Material y métodos: Se realizaron 87 osteotomías metatarsales en especímenes cadavéricos y esqueletos de resina, divididos en dos grupos: sin inclinómetro y con inclinómetro. La precisión angular fue medida con radiografías y analizada mediante software. Las diferencias se evaluaron con pruebas t de Student.

Resultados: En el estudio con modelos esqueléticos de resina, los cortes realizados con inclinómetro mostraron una precisión significativamente mayor que los realizados sin él ($p = 0,04$), con una menor variabilidad angular. Sin embargo, en el estudio cadavérico, las diferencias entre los grupos no alcanzaron significación estadística ($p = 0,42$), lo que podría atribuirse a la mayor variabilidad y el pequeño tamaño de la muestra en este grupo.

Conclusiones: El uso del inclinómetro digital mejora la precisión en osteotomías metatarsales, especialmente en modelos esqueléticos. En especímenes cadavéricos, los tejidos blandos podrían haber afectado los resultados. Los inclinómetros en cirugías CMI pueden reducir la variabilidad entre operadores y mejorar los resultados postoperatorios. El inclinómetro digital es prometedor para aumentar la precisión en osteotomías metatarsales, aunque se requiere más investigación en especímenes cadavéricos para confirmar su eficacia clínica.

Keywords:

Metatarsal osteotomy, digital inclinometer, minimally invasive surgery, surgical accuracy, in vitro study, cadavers, metatarsal, metatarsalgia.

Abstract

Introduction: The precision in the angulation of metatarsal osteotomies is crucial in minimally invasive foot surgeries (MIS). Surgical techniques can impact postoperative outcomes. This study evaluates the effectiveness of a digital inclinometer integrated into the cutting motor, comparing the angular accuracy of metatarsal osteotomies with and without the inclinometer in cadaveric specimens and resin skeletons.

Materials and methods: A total of 87 metatarsal osteotomies were performed on cadaveric specimens and resin skeletons, divided into two groups: without inclinometer and with inclinometer. Angular accuracy was measured using X-rays and analyzed with software. Differences were assessed using Student's t-tests.

Results: In the study using resin skeletal models, cuts performed with the inclinometer showed significantly greater accuracy than those performed without it ($p = 0.04$), with less angular variability. However, in the cadaveric study, the differences between the groups did not reach statistical significance ($p = 0.42$), which could be attributed to greater variability and the small sample size in this group.

Conclusions: The use of a digital inclinometer improves accuracy in metatarsal osteotomies, especially in skeletal models. In cadaveric specimens, soft tissues may have affected the results. Inclinometers in MIS can reduce variability between operators and improve postoperative outcomes. The digital inclinometer shows promise for increasing precision in metatarsal osteotomies, although further research in cadaveric specimens is needed to confirm its clinical effectiveness.

Recibido: 21-09-2024

Aceptado: 28-10-2024



0210-1238 © Los autores. 2024.
Editorial: INSPIRA NETWORK GROUP S.L.
Este es un artículo Open Access bajo la licencia CC Reconocimiento 4.0 Internacional
(www.creativecommons.org/licenses/by/4.0/).

Correspondencia:

Javier Ferrer-Torregrosa
javyferrer@gmail.com

Introducción

La precisión en la inclinación del corte de las osteotomías metatarsales es crucial para el éxito en las cirugías mínimamente invasivas (CMI) del pie^{1,2}. En particular, las osteotomías metatarsianas, que son procedimientos comunes en el tratamiento de diversas patologías del antepié, requieren de una realización correcta para garantizar una recuperación óptima y minimizar las complicaciones postoperatorias^{3,4}. La realización de estas osteotomías a nivel capital es un procedimiento mínimamente invasivo, ampliamente empleado en la actualidad para tratar estas patologías de antepié⁵.

Las técnicas quirúrgicas para tratar la metatarsalgia pueden realizarse mediante abordajes abiertos o mínimamente invasivos. En cirugía abierta, la osteotomía de Weil es la técnica más comúnmente empleada, ya que produce un efecto de acortamiento y elevación. En cuanto a la cirugía mínimamente invasiva, se consideran dos opciones: la osteotomía metafisaria distal (DMMO)⁶⁻¹⁰, que implica un corte extracapsular, y la osteotomía metatarsal distal intracapsular (DICMO)¹¹, que se lleva a cabo intracapsular. Sin embargo, el éxito de la técnica depende en gran parte de la habilidad y experiencia del cirujano¹²⁻¹⁴ y de que la osteotomía sea realizada aproximadamente a 45°^{8,14-17}. La realización de estas cirugías por varios operadores conlleva variaciones en la inclinación de los cortes, impactando negativamente en los resultados postoperatorios^{3,18}.

En este contexto, la tecnología podría comenzar a jugar un papel fundamental en la optimización de estas cirugías¹⁹. El uso de inclinómetros digitales, dispositivos que permiten medir con precisión^{1,20} los ángulos durante las osteotomías, ha demostrado ser una herramienta valiosa para mejorar la exactitud en estos procedimientos^{18,20}. A diferencia de las técnicas manuales que dependen de la observación visual y la experiencia del cirujano, el inclinómetro proporciona una medición objetiva que puede reducir significativamente el margen de error.

El presente estudio se centra en evaluar la efectividad de un inclinómetro digital integrado en el motor de corte durante las osteotomías metatarsianas. La investigación se propone determinar si el uso de esta tecnología puede mejorar la precisión del ángulo de los cortes y, en consecuencia, optimizar la distribución de la presión plantar en los pacientes tras la cirugía. La hipótesis subyacente es que, al utilizar un inclinómetro digital, se puede lograr una mayor consistencia en los resultados quirúrgicos, reduciendo la variabilidad asociada con las técnicas de mano alzada.

Este enfoque podría marcar una diferencia significativa en la práctica quirúrgica, no solo al mejorar los resultados clínicos, sino también al acortar la curva de aprendizaje²¹ para los cirujanos que realizan cirugías CMI en el antepié. En última instancia, la incorporación de tecnologías, como el inclinómetro digital, podría avanzar en las técnicas quirúrgicas, ofreciendo beneficios tanto para los pacientes como para los profesionales de la salud.

Material y métodos

Diseño del estudio

Se realizó un primer estudio sobre piezas esqueléticas de resina, siendo un total de 20 piezas.

Después se seleccionaron especímenes cadavéricos y se realizaron 36 osteotomías metatarsales siguiendo los siguientes criterios de inclusión: huesos metatarsianos completos, edad adulta y ausencia de deformidades óseas o signos de osteoporosis. Se excluyeron aquellos especímenes que presentaban fracturas previas, lesiones visibles, luxaciones y/o procesos degenerativos metatarsofalángicos.

El estudio de tipo experimental fue realizado en septiembre de 2023 en la sala de disección de la Facultad de Medicina y Ciencias de la Salud de la Universidad Católica de Valencia (Valencia, España).

Muestra

Las osteotomías se dividieron en dos grupos, tanto para el estudio sobre esquelético como para el realizado en cadáver, donde en un grupo experimental fueron realizadas con inclinómetro y en el otro grupo sin inclinómetro (Figura 1). Cuatro cirujanos realizaron los procedimientos en un entorno controlado y con una estandarización adecuada de la técnica para todos los grupos creados. La experiencia de dichos cirujanos era de más de 15 años.

Mediciones radiográficas y manuales

Finalizadas las técnicas quirúrgicas en pieza anatómica, se realizó una evaluación exhaustiva mediante radiografías en una proyección oblicua, manteniendo una distancia constante desde el foco emisor de 50 cm. Los archivos DICOM obtenidos de las radiografías fueron analizados con el software Osirix (Pixmeco, Suiza), con tres mediciones independientes hechas por el mismo observador para cada osteotomía. La media de estas mediciones se utilizó para el análisis comparativo. Posteriormente se procedió a la disección de las piezas anatómicas para confirmar la angulación de las osteotomías. Este enfoque riguroso permitió estudiar con precisión las diferencias entre las osteotomías realizadas, con y sin la ayuda del inclinómetro.

Además, se midieron con un goniómetro todas las osteotomías ejecutadas sobre los modelos esqueléticos.

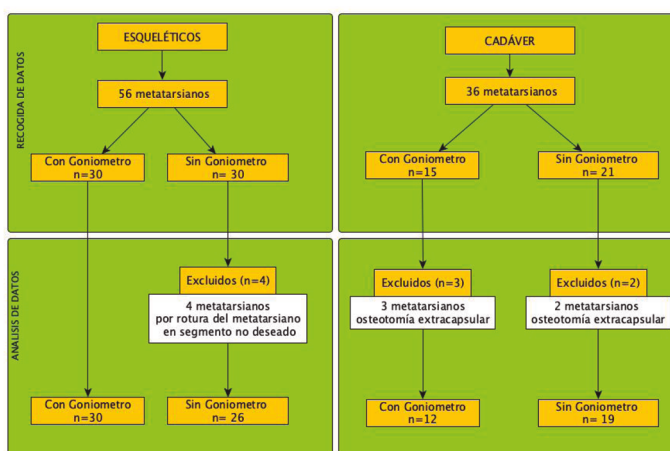


Figura 1. Diagrama del estudio en resina y en cadáver.

Técnica de osteotomía MIS

La técnica DICMO para tratar la metatarsalgia primaria se basa en realizar una osteotomía distal intracapsular en el metatarsiano a 45° respecto al eje longitudinal del hueso y con una inclinación distal-dorsal, plantar-proximal. Este procedimiento, realizado de manera ambulatoria, sigue una serie de pasos para garantizar la precisión y estandarización, independientemente del cirujano.

Primero, se localiza la cabeza metatarsiana utilizando los dedos de la mano pasiva del cirujano; se comprueba la posición con control fluoroscópico. Luego, se realiza una pequeña incisión con el bisturí dorsal al metatarsiano a 45°, lateral a los tendones extensores. Hasta alcanzar el cuello quirúrgico del metatarsiano, marcando ligeramente el periostio para evitar desplazamientos durante el corte.

Posteriormente, se inserta la fresa quirúrgica Shannon Isham larga en la muesca realizada, manteniendo el ángulo de 45°. Utilizando movimientos oscilantes controlados, se efectúa el corte hasta alcanzar aproximadamente un tercio del metatarsiano. A continuación, sin retirar la fresa, se ajusta la posición para realizar el corte definitivo de plantar a dorsal.

El procedimiento finaliza cuando se percibe la falta de resistencia ósea, indicando que el corte está completo. Se verifica la osteotomía mediante fluoroscopia, comprobando el desplazamiento de los fragmentos óseos al aplicar tracción distal sobre el dedo intervenido.

En la técnica quirúrgica con goniómetro se siguen los mismos pasos descritos, pero se añade el uso del goniómetro para medir y garantizar la precisión angular del corte (Figura 2).

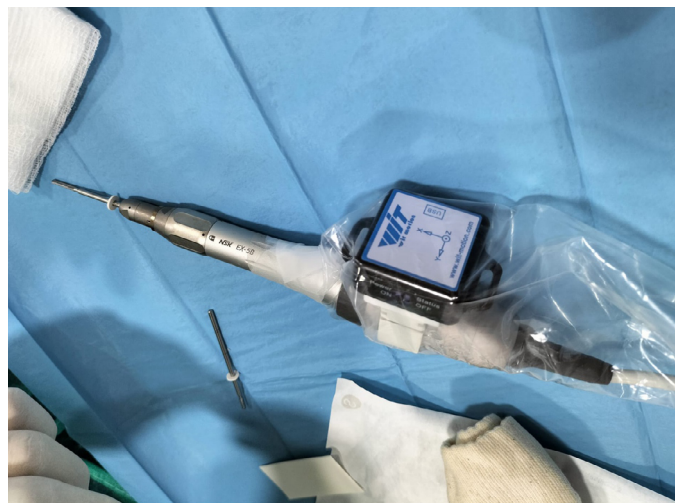

Figura 2. Inclímetro incorporado al motor quirúrgico.

El proceso quirúrgico para la correcta colocación del motor con el goniómetro se llevó a cabo mediante el uso de fluoroscopia intraquirúrgica. Primero, se localizó el punto de incisión y se posicionó el goniómetro en 0° cuando se observó un ángulo de 90° respecto al eje diafisario del metatarsiano donde se realizaría la osteotomía (Figura 3A, 3B y 3C). Posteriormente, se ajustó la inclinación del dispositivo hasta alcanzar los 45°, momento en el que se procedió a realizar la osteotomía (Figura 3D, 3E y 3F).

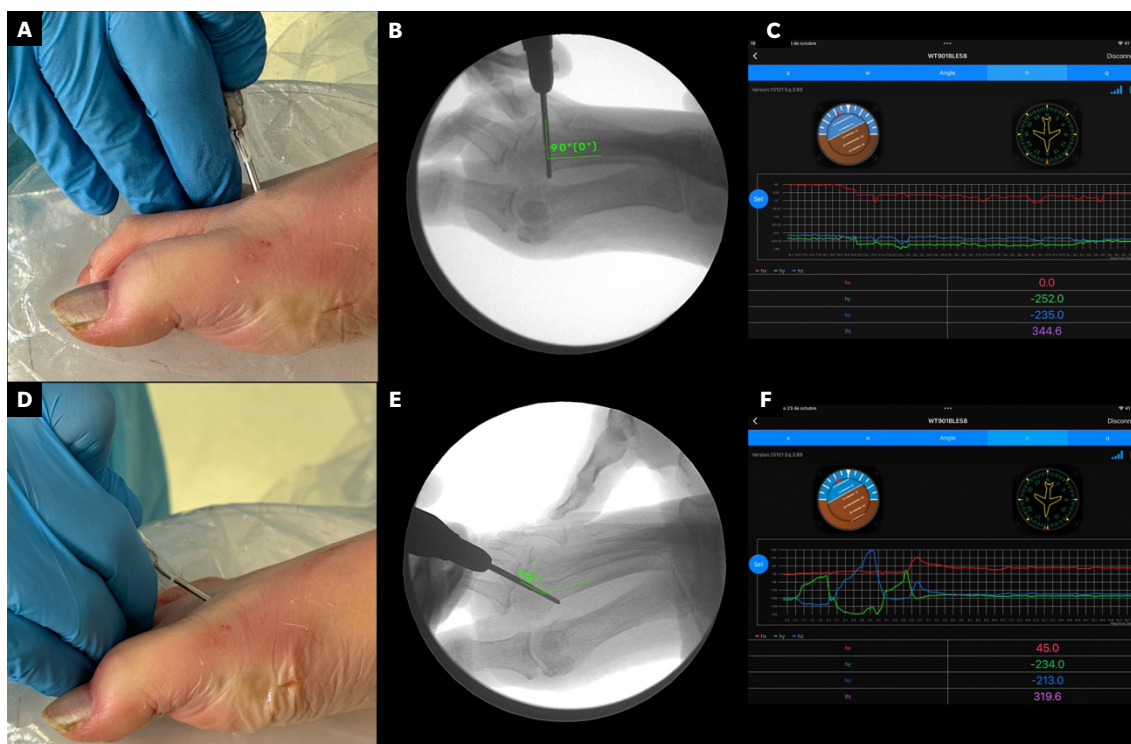


Figura 3. A y D muestran la correcta colocación de la fresa quirúrgica. B y E presentan la imagen fluoroscópica intraoperatoria. C y F reflejan el software del goniómetro con el ángulo registrado.

Métodos estadísticos

Un analista ajeno al diseño experimental fue el encargado de realizar todas las evaluaciones. Los datos se presentaron como media y desviación estándar (DE). Para comprobar la normalidad de los datos, se aplicó la prueba de Shapiro-Wilk en el estudio con esqueléticos de resina; tanto el grupo con goniómetro como el grupo sin goniómetro presentaron desviaciones respecto a la normalidad, con un valor W de 0.93 y $p = 0.05$ para el grupo con cirugía, y un valor W de 0.92 y $p = 0.05$ para el grupo sin cirugía. De manera similar, en el estudio con cadáveres, ambos grupos también mostraron un valor W de 0.91, aunque con $p = 0.21$ para el grupo con cirugía y $p = 0.07$ para el grupo sin cirugía.

Se estableció un nivel de significación de $p < 0.05$. El análisis estadístico se llevó a cabo con SPSS 24 (SPSS Inc., Chicago, IL, EE. UU.), y la representación gráfica de los datos se realizó utilizando Jeffreys’s Amazing Statistical Package (JASP V0.16.4, Ámsterdam, Países Bajos). Las diferencias entre los grupos con y sin inclinómetro fueron analizadas mediante prueba de Mann-Whitney U. Los grupos, con y sin inclinómetro, se consideraron variables independientes en este análisis. El tamaño del efecto (TE)^{22,23} se calculó con correlación de rango biserial.

El cálculo del tamaño muestral se realizó calculando una diferencia mínima detectable de 0.5° en la angulación de las osteotomías. Con 14 observaciones por grupo (un total de 28), para detectar una diferencia de 0.5° en la angulación y con un nivel de significación del 5 %, la potencia del estudio sería de un 90 % bajo la suposición de normalidad. La semiamplitud del intervalo de confianza prevista fue de 0.31077° , lo que asegura un margen de precisión adecuado para el estudio.

Resultados

La Figura 1 muestra un diagrama del estudio de la recogida de datos y el análisis en los modelos esqueléticos y en cadáver. El análisis descriptivo en el estudio de esqueléticos mostró que el grupo con inclinómetro presentó una media de angulación de 49.33° , con una desviación estándar (DT) de 7.67, mientras que el grupo sin inclinómetro mostró una media de 55.50° , con una desviación estándar de 13.93 (Tabla I). Esto señala una variabilidad mayor en el grupo sin inclinómetro. En cambio, los resultados descriptivos en los cadáveres indicaron medias de 53.25° (DT = 9.48) para el grupo con goniómetro y 56.95° (DT = 13.81) para el grupo sin goniómetro, lo que refuerza la idea de una menor diferencia en cadáveres.

Tabla I. Datos descriptivos de la angulación en esqueléticos de resinas y en cadáver.

	Grupo	N	Media	DT	ET	Coefficiente de variación
Resinas	CON	30	49.33	7.67	1.40	0.16
	SIN	26	55.50	13.93	2.73	0.25
Cadáver	CON	12	53.25	9.48	2.74	0.18
	SIN	19	56.95	13.81	3.17	0.24

La diferencia en los valores medios entre ambos estudios sugiere que, aunque se observan cambios en la inclinación en ambos casos, el efecto parece más pronunciado en muestras esqueléticas que en cadáveres. Este comportamiento podría explicarse por diferencias en la resistencia de los tejidos blandos, presentes en los cadáveres, pero no en esqueléticos.

En los resultados de la comparación para muestras independientes, se observan primero, para los estudios en esqueletos, el valor de $W = 293.00$, con un $p = 0.11$, lo que indica que no se alcanzó significación estadística. Además, la correlación biserial de rangos es de -0.25 con un error estándar de 0.15, lo que sugiere una relación negativa moderada entre las variables evaluadas en esqueletos. Esta interpretación puede visualizarse claramente en la gráfica de los datos esqueléticos, donde la distribución de los puntos muestra una mayor dispersión (Figura 4).

Por otro lado, en los estudios con cadáveres, obtuvimos los siguientes resultados con un valor de $W = 102.50$ y un $p = 0.66$, indicando que no hay diferencia significativa entre los grupos. La correlación biserial de rangos es de -0.10 , con un error estándar de 0.21, lo que sugiere una relación negativa muy débil (Figura 5).

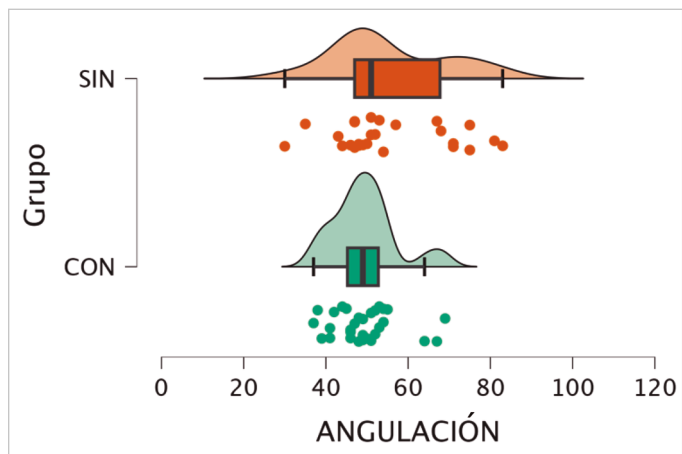


Figura 4. Gráfico tipo Nube con lluvia de la angulación realizada en esquelético.

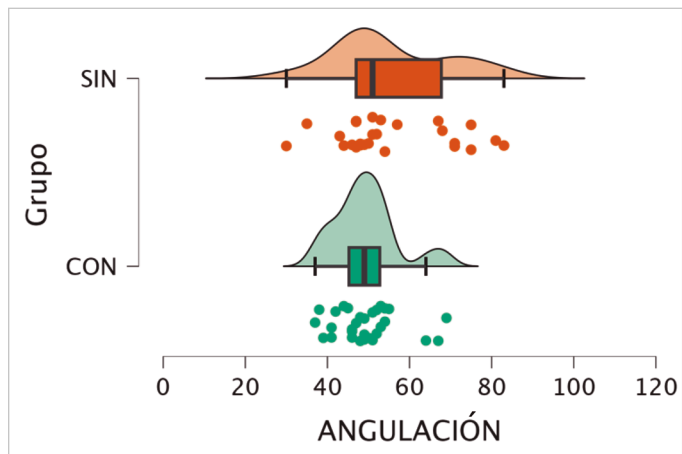


Figura 5. Gráfico tipo Nube con lluvia de la angulación realizada en cadáver.

Discusión

Los hallazgos de este estudio respecto al uso del goniómetro están en línea con las recomendaciones de Olivier Laffenêtre^{11,24,25}, donde se destaca la importancia de realizar la osteotomía en el metatarsiano con un ángulo de 45°²⁵. Además, presentamos y respaldamos la mejora de la precisión de las osteotomías mediante la utilización de un goniómetro digital dentro de la CMI del pie, en comparación con técnicas convencionales a mano alzada⁸, lo cual podría ser óptimo para la mejora de la cirugía metatarsal.

La integración del goniómetro en la pieza de mano del motor quirúrgico facilita la obtención de la angulación durante el acto quirúrgico, permitiendo el monitoreo en tiempo real del ángulo de la osteotomía. La utilización de este tipo de tecnología, así como la integración de guías quirúrgicas, ya ha sido empleada en diferentes campos, tanto de la podología^{26,27} como de otras especialidades médicas^{1,28,29}, obteniendo resultados muy satisfactorios. Un aspecto importante de este avance tecnológico reside en su capacidad para reducir la dependencia de la percepción visual subjetiva y la experiencia del cirujano^{12,21}, introduciendo una técnica estandarizada facilitada por el goniómetro, mitigando la variabilidad entre operadores³.

El estudio implicó el examen de 31 metatarsianos completos en un ambiente cadavérico controlado, que permitió realizar comparaciones directas entre osteotomías realizadas con y sin goniómetro. Estas rigurosas pruebas cadavéricas permitieron mediciones y evaluaciones precisas de los resultados angulares, proporcionando fundamentos críticos y evidencia sobre las posibles mejoras en exactitud y precisión con el goniómetro.

Al utilizar esta tecnología, los ángulos se agrupan y disminuye la variabilidad y la desviación estándar. Por el contrario, si no se utiliza dicha tecnología y optamos por actuaciones quirúrgicas manuales de forma convencional, los resultados de inclinación tienden a ser mayores y se observa una mayor dispersión.

Si bien estudios anteriores han investigado la cirugía de pie y tobillo en cadáveres para comparar técnicas²⁶⁻³⁰, este estudio aprovechó de manera única las osteotomías metatarsianas cadavéricas para aislar el impacto del propio goniómetro. Estandarizando otras variables quirúrgicas a través del modelo de cadáver podríamos cuantificar directamente las diferencias en la precisión angular entre las osteotomías convencionales a mano alzada y las realizadas con el goniómetro. Estas pruebas comparativas controladas en cadáveres fueron paralelas a modalidades de investigación similares en técnicas de examen de cirugía ortopédica³¹⁻³⁴. El protocolo en pruebas cadavéricas reforzó la validez y la potencial generalización de los hallazgos.

Una angulación precisa tiene una importancia fundamental en el contexto de este procedimiento quirúrgico, ya que las osteotomías con un ángulo incorrecto pueden afectar profundamente la biomecánica del pie, potencialmente conduciendo a resultados postoperatorios desfavorables¹⁶. El uso de técnicas goniométricas digitales para garantizar el ángulo obtenido ofrece una perspectiva prometedora de mitigar las complicaciones asociadas con la corrección angular imperfecta²¹.

Las principales limitaciones de este estudio incluyen el tamaño reducido de la muestra, especialmente en el estudio con especímenes cadavéricos, lo que podría haber afectado la capacidad para alcanzar

significación estadística en los resultados. Además, la variabilidad en los tejidos blandos presentes en los especímenes cadavéricos pudo haber influido en la precisión de las mediciones, generando mayor variabilidad en comparación con los modelos esqueléticos. También es importante señalar que el estudio fue realizado en condiciones controladas, lo que podría no reflejar completamente la complejidad de las intervenciones quirúrgicas en un entorno clínico real. Por último, aunque se observaron mejoras en la precisión del ángulo con el uso del inclinómetro digital, se requiere más investigación para validar estos resultados en un contexto clínico más amplio y con una muestra mayor.

En conclusión, el uso de un inclinómetro digital en las osteotomías metatarsianas mejora la precisión en el ángulo de corte en comparación con las técnicas convencionales de mano alzada. En particular, las pruebas realizadas con esqueletos de resina y de cadáver no mostraron diferencias significativas en la angulación entre los grupos que utilizaron el inclinómetro y los que no, pero sí una menor variabilidad en el grupo, lo que indica una mejora sustancial en la precisión del procedimiento. A pesar de ello, la investigación demuestra que la incorporación de tecnología como el inclinómetro digital puede reducir la variabilidad en los resultados quirúrgicos y facilitar una técnica más estandarizada.

Financiación

Esta investigación no recibió apoyo específico de agencias del sector público, del sector comercial ni de organizaciones sin ánimo de lucro.

Declaración ética

El estudio se realizó de acuerdo con la Declaración de Helsinki y fue aprobado por la (UCV/2022-2023/094). Esta investigación también cumple con las directrices y principios generales incluidos en el código deontológico del Consejo General de Colegios Oficiales de Podólogos de España, modificado en 2018 (Código Deontológico | Consejo General de Colegios Oficiales de Podólogos (CGCOP). Asimismo, cumple con la Legislación Española de Protección de Datos (L.O3/2018 de 5 de diciembre).

Declaración de disponibilidad de datos

Los datos presentados en este estudio están disponibles previa solicitud al autor correspondiente.

Conflictos de intereses

Ninguno de los autores tenía ningún conflicto de intereses financiero, personal o profesional en relación con los resultados de este estudio.

Contribución de los autores

Concepción y diseño del estudio: CFV, JFT.

Recogida de datos: CFV, JFT.

Análisis e interpretación de los resultados: CFV, ENG, LRA, JFT.

Creación, redacción y preparación del boceto: CFV, ENG, LRA, ENG, NFE, JFT.

Revisión final: CFV, ENG, LRA, ENG, NFE, JFT.

Bibliografía

1. Darrith B, Bell JA, Culvern C, Della Valle CJ. Can the use of an inclinometer improve the positioning of the acetabular component in total hip arthroplasty? *Bone Joint J*. 2018;100-B(7):862-6. DOI: 10.1302/0301-620X.100B7.BJJ-2017-1607.R1.
2. del Bello Cobos P, Nieto García E, Naranjo Ruiz C, Ramírez Andrés L, Nieto González E. Cirugía metatarsal mínimamente invasiva en la metatarsalgia iatrogénica. Serie de casos retrospectiva. *Rev Esp Podol*. 2020;31(2):93-101. DOI: 10.20986/revesppod.2020.1574/2020.

3. Swarup I, Goodbody C, Gausden E, Mintz D, Scher D, Widmann R. Evaluating the use of an electronic inclinometer in correcting rotational disorders of the hip in children. *J Clin Orthop Trauma*. 2019;10(3):609-14. DOI: 10.1016/j.jcot.2018.06.002.
4. Van Enoo RE, Cane EM. Minimal incision surgery. A plastic technique or a cover-up? *Clin Podiatr Med Surg*. 1986;3(2):321-35.
5. McMurrich W, Peters A, Ellis M, Shalaby H, Baer G, MacDonald D, McKinley JC. MIS Distal Metatarsal Metaphyseal Osteotomy in the treatment of metatarsalgia: MOXFQ patient reported outcomes. *Foot (Edinb)*. 2020;43:101661. DOI: 10.1016/j.foot.2019.101661.
6. Vandeputte G, Dereymaeker G, Steenwerckx A, Peeraer L. The Weil osteotomy of the lesser metatarsals: a clinical and pedobarographic follow-up study. *Foot Ankle Int*. 2000;21(5):370-4. DOI: 10.1177/107110070002100502.
7. Sharma DK, Roy N, Shenolikar A. Weil Osteotomy of lesser metatarsals for metatarsalgia: A clinical and radiological follow-up. *The Foot*. 2005;15(4):202-5. DOI: 10.1016/j.foot.2005.07.006.
8. Redfern DJ, Vernois J. Percutaneous Surgery for Metatarsalgia and the Lesser Toes. *Foot Ankle Clin*. 2016;21(3):527-50. DOI: 10.1016/j.fcl.2016.04.003.
9. Thomas M, Jordan M. Minimal-invasive Korrektur von Deformitäten der Kleinzehen und Behandlung der Metatarsalgie [Minimally invasive correction of lesser toe deformities and treatment of metatarsalgia]. *Oper Orthop Traumatol*. 2018;30(3):171-183. DOI: 10.1007/s00064-018-0548-6.
10. Bauer T. Percutaneous forefoot surgery. *Orthop Traumatol Surg Research*. 2014;100(1):S191-204. DOI: 10.1016/j.otsr.2013.06.017.
11. Laffenêtre O, Perera A. Distal Minimally Invasive Metatarsal Osteotomy ("DMMO" Procedure). *Foot Ankle Clin*. 2019;24(4):615-25. DOI: 10.1016/j.fcl.2019.08.011.
12. Krenn S, Albers S, Bock P, Mansfield C, Chraim M, Trnka HJ. Minimally Invasive Distal Metatarsal Metaphyseal Osteotomy of the Lesser Toes: Learning Curve. *Foot Ankle Spec*. 2018;11(3):263-8. DOI: 10.1177/1938640017750251.
13. Jowett CRJ, Bedi HS. Preliminary Results and Learning Curve of the Minimally Invasive Chevron Akin Operation for Hallux Valgus. *J Foot Ankle Surg*. 2017;56(3):445-52. DOI: 10.1053/j.jfas.2017.01.002.
14. Merc M, Fokter SK, I IS. Learning curve in relation to radiation exposure, procedure duration and complications rate for Minimally Invasive Chevron Akin (MICA) osteotomy. *BMC Musculoskelet Disord*. 2023;24(1):575. DOI: 10.1186/s12891-023-06706-1.
15. Naranjo-Ruiz C, Martínez-Nova A, Canel-Pérez MLÁ, López-Vigil M, Ferrer-Torregrosa J, Barrios C. Influence of Foot Type on the Clinical Outcome of Minimally Invasive Surgery for Metatarsalgia. A Prospective Pilot Study. *Front Surg*. 2021;8:748330. DOI: 10.3389/fsurg.2021.748330.
16. De Prado M, Cuervas-Mons M, Golanó P, Vaquero J. Distal Metatarsal Minimal Invasive Osteotomy (DMMO) for the Treatment of Metatarsalgia. *Tech Foot Ankle Surg*. 2016;15(1):12-8. DOI: 10.1097/BTF.0000000000000093.
17. Henry J, Besse JL, Fessy MH. Distal osteotomy of the lateral metatarsals: a series of 72 cases comparing the Weil osteotomy and the DMMO percutaneous osteotomy. *Orthop Traumatol Surg Res*. 2011;97(6 Suppl):S57-65. DOI: 10.1016/j.otsr.2011.07.003.
18. Vendittoli PA, Duval N, Stitson DJ, Mäse B. Vertical acetabular positioning with an inclinometer in total hip arthroplasty. *J Arthroplasty*. 2002;17(7):936-41. DOI: 10.1054/arth.2002.34820.
19. Pongkunakorn A, Chatmaitri S, Diewwattanawiwat K. Use of smart-phone to improve acetabular component positioning in total hip arthroplasty: A comparative clinical study. *J Orthop Surg (Hong Kong)*. 2019;27(1):2309499019825578. DOI: 10.1177/2309499019825578.
20. van Duren BH, Al Ashqar M, Lamb JN, Pandit HG, Brew C. A novel mechanical inclinometer device to measure acetabular cup inclination in total hip arthroplasty. *J Med Eng Technol*. 2020;44(8):481-8. DOI: 10.1080/03091902.2020.1825846.
21. Palmanovich E, Ohana N, Atzmon R, Slevin O, Brin Y, Feldman V, et al. MICA: A Learning Curve. *J Foot Ankle Surg*. 2020;59(4):781-3. DOI: 10.1053/j.jfas.2019.07.027.
22. Hopkins WG, Marshall SW, Batterham AM, Hanin J. Progressive statistics for studies in sports medicine and exercise science. *Med Sci Sports Exerc*. 2009;41(1):3-13. DOI: 10.1249/MSS.0b013e31818cb278.
23. Hopkins W. A scale of magnitudes for effect statistics [Internet]. *Sports Science*; 2002 [citado el 9 de septiembre de 2021]. Disponible en: <http://www.sportsci.org/resource/stats/effectmag.html>
24. Olivier Laffenêtre. Distal Minimally Invasive Metatarsal Osteotomy. In: Ettore Vulcano A, Holly Johnson, Oliver N. Schipper, editors. *Minimally Invasive Foot and Ankle Surgery: A Percutaneous Approach*. 1ª ed. USA: Wolters Kluwer; 2023. p. 77-86.
25. Laffenêtre O, Dalmau-Pastor M, Bauer T. Osteotomías de los metatarsianos laterales. *EMC - Técnicas Quirúrgicas - Ortopedia y Traumatología*. 2019;11(1):1-10. DOI: 10.1016/S2211-033X(19)41780-5.
26. Ferrer-Torregrosa J, García Vicente S. Guiding and holding device for minimum incision foot surgery [Internet]. European patent EP2997926 (A1); 2014. Disponible en: <https://patentscope.wipo.int/search/en/detail.jsf?docId=WO2014091054>
27. Ferrer-Torregrosa J, García-Vicente S, Fernández-Ehrling N, Torralba-Estellés J, Barrios C. Design of a Three-Dimensional-Printed Surgical Glove for Minimal-Incision Podiatric Surgery. *J Am Podiatr Med Assoc*. 2019;109(3):207-14. DOI: 10.7547/17-014.
28. Flügge TV, Nelson K, Schmelzeisen R, Metzger MC. Three-dimensional plotting and printing of an implant drilling guide: simplifying guided implant surgery. *J Oral Maxillofac Surg*. 2013;71(8):1340-6. DOI: 10.1016/j.joms.2013.04.010.
29. Alhumaidan A, Al-Qarni F, AlSharief M, AlShammasi B, Albasry Z. Surgical guides for esthetic crown lengthening procedures: Periodontal and prosthetic aspects. *J Am Dent Assoc*. 2022;153(1):31-8. DOI: 10.1016/j.adaj.2021.07.005.
30. Lopez-Vigil M, Suarez-Garnacho S, Martín V, Naranjo-Ruiz C, Rodriguez C. Evaluation of results after distal metatarsal osteotomy by minimal invasive surgery for the treatment of metatarsalgia: patient and anatomical pieces study. *J Orthop Surg Res*. 2019;14(1):121. DOI: 10.1186/s13018-019-1159-0.
31. Park JH, Choi YJ, Lee M, Kim D, Kwon HW, Park KR, et al. Anatomical Characteristics of Extensor Hallucis Longus Tendon Variations and Its Clinical Implications: A Korean Cadaveric Study. *Int J Environ Res Public Health*. 2022;19(16):9833. DOI: 10.3390/ijerph19169833.
32. Chan JY, Leung I, Navarro-Alarcon D, Lin W, Li P, Lee DL, et al. Foot-controlled robotic-enabled endoscope holder for endoscopic sinus surgery: A cadaveric feasibility study. *Laryngoscope*. 2016;126(3):566-9. DOI: 10.1002/lary.25634.
33. Moroni S, Márquez J, Fernández-Gibello A, Nieves GC, Montes R, Vázquez T, et al. The hallux interphalangeal ossicle: anatomy and basis for ultrasound-guided surgical shaving. *Sci Rep*. 2022;12(1):4789. DOI: 10.1038/s41598-022-08805-w.
34. Moroni S, Fernández-Gibello A, Nieves GC, Montes R, Zwierzina M, Vázquez T, et al. Anatomical basis of a safe mini-invasive technique for lengthening of the anterior gastrocnemius aponeurosis. *Surg Radiol Anat*. 2021;43(1):53-61. DOI: 10.1007/s00276-020-02536-1.