



## TEMAS DE ACTUALIZACIÓN

Artículo en español

Rev Esp Podol. 2023;34(1):52-57

DOI: <http://dx.doi.org/10.20986/revesppod.2023.1665/2023>

## Mapeo sonográfico de los nervios de la cara medial del tobillo y del pie

*Sonographic mapping of the nerves of the medial side of the ankle and foot*

Alfonso Martínez-Franco<sup>1</sup>, Gabriel Gijón-Nogueron<sup>2,3</sup>, Raquel Alabau Dasi<sup>3</sup>, Fernando Jiménez-Díaz<sup>4</sup>

<sup>1</sup>Departamento de Podología, Universidad de Sevilla, España. <sup>2</sup>Instituto de Investigación Biomédica de Málaga (IBIMA), Málaga, España.

<sup>3</sup>Departamento de Enfermería y Podología, Universidad de Málaga, Málaga, España. <sup>4</sup>Cátedra Internacional de Ecografía Musculoesquelética, Universidad Católica de San Antonio, Murcia, España

### Palabras clave:

Ecografía, nervio tibial, túnel del tarso, nervio plantar medial, nervio plantar lateral, atrapamiento nervioso.

### Resumen

El uso de los ultrasonidos en el examen, la identificación y el intervencionismo de las diferentes ramas nerviosas del tobillo y del pie son una herramienta de gran apoyo en el ámbito clínico. En la actualidad, la ecografía es un método que se ha ido universalizando en el mundo de la podología, bien por su mayor accesibilidad debido al abaratamiento de los costes, a los avances tecnológicos y a sus beneficios de inocuidad, fácil disponibilidad para el examen inmediato y su aplicación dinámica en la evaluación de las diferentes estructuras anatómicas. El presente trabajo trata de presentar a la comunidad podológica una descripción detallada del mapeo mediante ecografía de los nervios en cara medial del pie. Entendemos que esta descripción puede ayudar a los profesionales en el diagnóstico de las patologías de atrapamiento nervioso a dicho nivel, así como en procedimientos mínimamente invasivos guiados ecográficamente en dicha área anatómica.

### Keywords:

Sonography, tibial nerve, tarsal tunnel, plantar medial nerve, plantar lateral nerve, nerve entrapment.

### Abstract

The use of ultrasound in clinical practice is a great tool for the examination, identification and intervention of the different nerve branches in the foot and ankle. Nowadays, sonography is an exploratory method that has been universally expanded in podiatry because of lowering of costs associated to its use, technological progresses and its benefits of safety, disposal for the immediate clinical exam and its dynamic application in the evaluation of different structures. The aim of the present paper is to present to the podiatry community a detailed description of sonographic mapping of the nerves in the medial side of the ankle. It is intended to help professionals involved in the management of foot ankle disorders regarding the diagnosis of entrapment neuropathies at this level and also to help with minimally invasive treatments sonographically guided.

### Introducción

A excepción del nervio safeno que procede del nervio femoral, el resto de inervación del tobillo y del pie procede del nervio ciático mediante cinco haces nerviosos: nervio tibial, nervio peroneo profundo, el nervio cutáneo dorsal medial y el nervio cutáneo dorsal intermedio (ambas ramas procedentes del nervio peroneo superficial) y el nervio sural (Figura 1)<sup>1</sup>. Estos haces conforman la red nerviosa del tobillo y del pie<sup>1,2</sup>.

El nervio tibial, en su tránsito por la cara medial del tobillo y del pie, dará las ramas calcáneas mediales, el nervio plantar medial, el nervio plantar lateral y la primera rama del nervio plantar lateral o rama de Baxter<sup>3</sup>. El nervio peroneo profundo se localiza en profundidad a la musculatura extensora del primer radio a la altura del tobillo. El nervio peroneo superficial discurre por el borde anterior del peroné para llegar escindido al tobillo en los nervios cutáneo dorsal medial y cutáneo dorsal intermedio. El nervio sural, situado en el aspecto posteromedial de la pierna adyacente a la vena safena menor, dará las ramas calcá-



### Correspondencia:

Alfonso Martínez-Franco  
sonezco@gmail.com

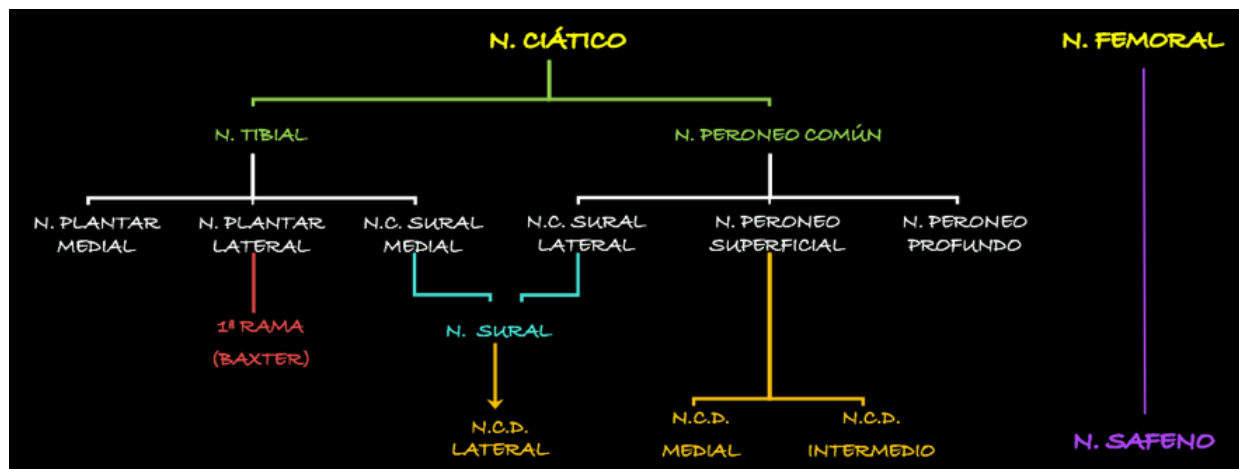


Figura 1. Esquema de los nervios del pie. N.: nervio. N.C.: nervio cutáneo. N.C.D.: nervio cutáneo dorsal.

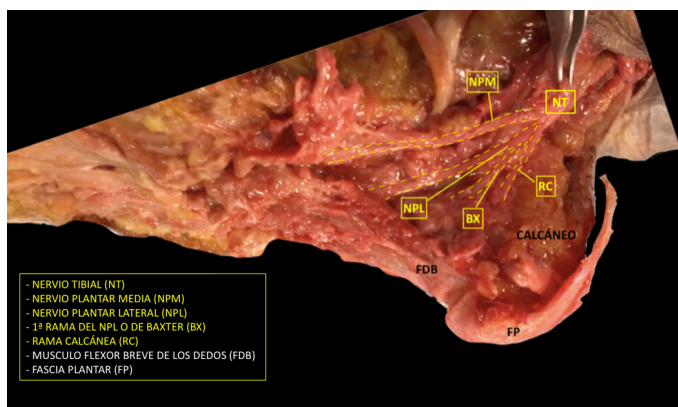


Figura 2. Imagen de disección del nervio tibial y sus ramas.

neas laterales antes de girar retromaleolar al peroné hacia el pie para denominarse como el nervio cutáneo dorsal lateral (Figuras 2 y 3)<sup>2,3</sup>.

## Ecografía del nervio tibial y sus ramas

### Nervio tibial

El uso de la ecografía tiene una efectividad del casi el 100 % como herramienta en la identificación del nervio tibial y sus ramas<sup>4</sup>. El nervio tibial, en el tercio distal de la pierna, se hace superficial por el túnel tibiotalar superior en su camino hacia la planta el pie<sup>3</sup>.

Para realizar la exploración sonográfica, se debe exponer la cara medial del tobillo y el pie. Se ha de comenzar con el examen del nervio tibial en eje corto (plano transverso), situando la sonda en el túnel tibiotalar superior (Figuras 4 y 5)<sup>5</sup>.

El nervio tibial, que se sitúa en superficie a las estructuras musculotendinosas y bajo la fascia crural, de forma habitual está dispuesto posterior a los vasos tibiales posteriores (Figura 6).

El nervio tibial tiene forma más o menos redondeada, patrón fibrilar con zonas punteadas anecogénicas e hiperecogénicas que

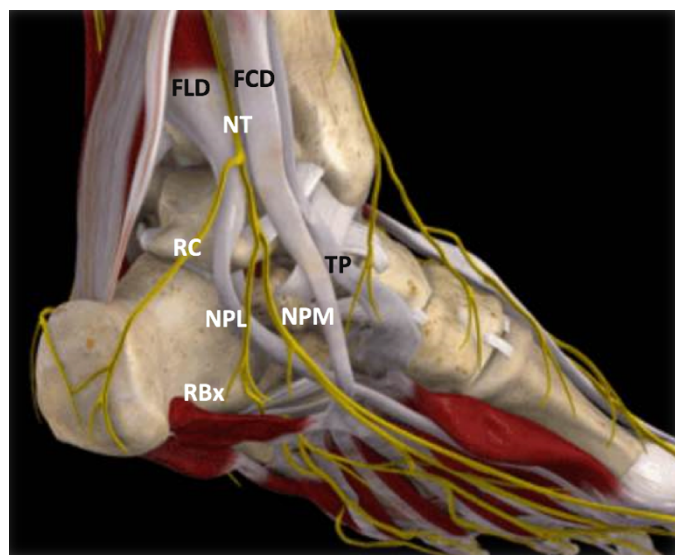
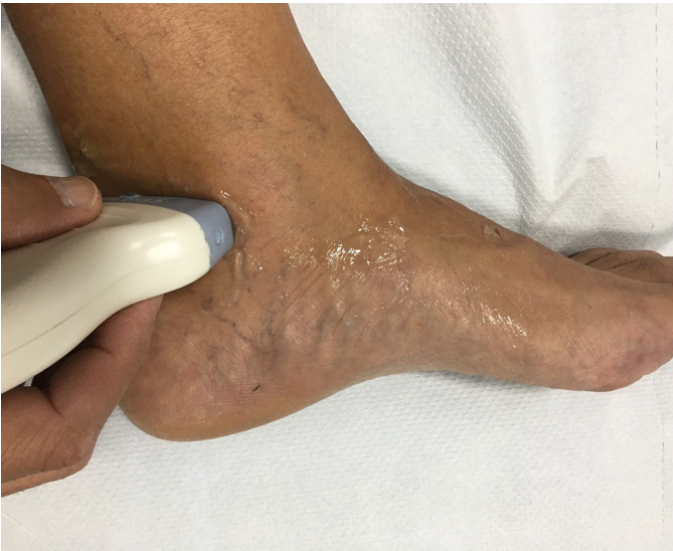

Figura 3. Túnel tibiotocalcáneo. El nervio tibial (NT) se divide en la rama calcánea (RC), el nervio plantar medial (NPM) y el nervio plantar lateral (NPL) del que se escinde la rama de Baxter (RBx). Las estructuras musculotendinosas tibial posterior (TP), flexor largo del primer dedo (FLD) y flexor largo de los dedos (FCD) acompañan al nervio tibial en su recorrido por la cara medial del tobillo y el pie. Imagen modificada de la App Ankle & Foot Pro III.

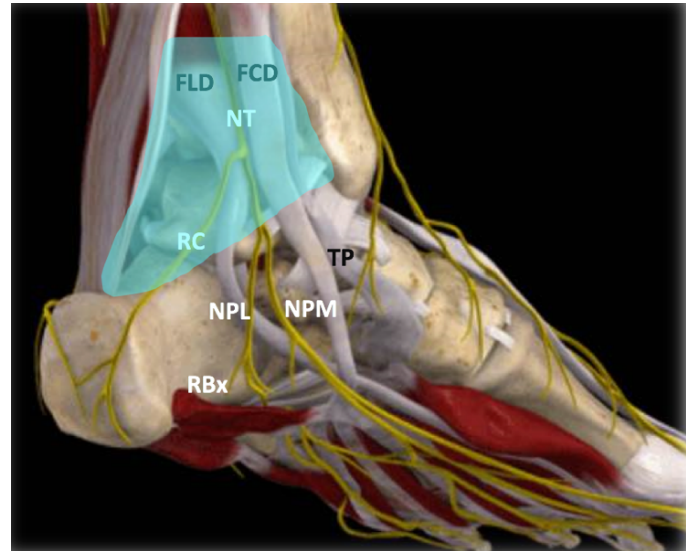
corresponden a los haces nerviosos y al tejido conectivo de sostén, la típica imagen denominada de “sal y pimienta”, y sección transversal entre 10 mm<sup>26</sup> y 12,7 mm<sup>27</sup> a nivel del maléolo tibial (Figura 7).

### Rama calcánea medial

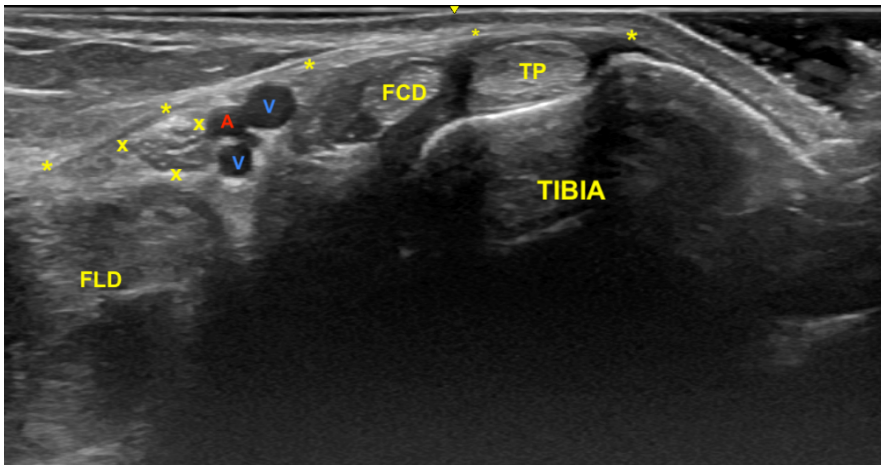
Antes de proseguir hacia el túnel del tarso distal el examen continúa con la rama calcánea medial. Esta suele surgir preferentemente proximal a la bifurcación del nervio tibial, o bien del nervio plantar



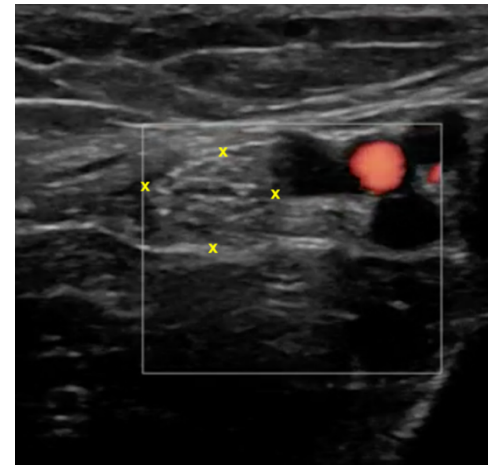
**Figura 4.** Nervio tibial. Posición del paciente y la sonda en eje corto.



**Figura 5.** Túnel tibiotalocalcáneo. La porción proximal o túnel tibiotalar superior en azul. Estructuras nerviosas: nervio tibial (NT), rama calcánea (RC), nervio plantar lateral (NPL), nervio plantar medial (NPM), rama de Baxter (RBx). Estructuras musculotendinosas: tibial posterior (TP), flexor largo del primer dedo (FLD) y flexor largo de los dedos (FCD). Imagen modificada de la App Ankle & Foot Pro III.



**Figura 6.** Túnel tibiocalcáneo. El examen en eje corto, bajo la fascia crural (\*) y de anterior a posterior, muestra el tendón tibial posterior (TP), el tendón flexor largo de los dedos (FCD) aún con fibras musculares, y el músculo flexor largo del primer dedo (FLD). Entre estas dos estructuras se encuentra el haz neurovascular que está formado por las venas (V), la arteria (A) tibial posterior y por el nervio tibial (rodeado por X).



**Figura 7.** Examen en eje corto del nervio tibial (x) posterior adyacente a los vasos tibiales posteriores.

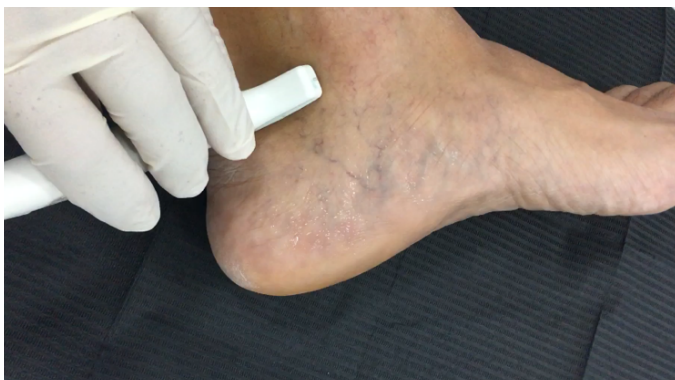lateral, y en menor medida en la bifurcación<sup>8</sup>. Aunque suele escindirse como una única rama (79 %) puede dar varias y dividirse en hasta cinco haces. De forma habitual dará la rama posterior o calcánea, la medial y la anterior, llevando la inervación cutánea<sup>3</sup>.

Se sitúa la sonda en el plano transversal (Figura 8) para localizar el nervio tibial en eje corto, y apreciar en un discreto desplazamiento distal como la rama calcánea se irá separando y distanciando en busca del aspecto posteromedial del calcáneo (Figura 9).

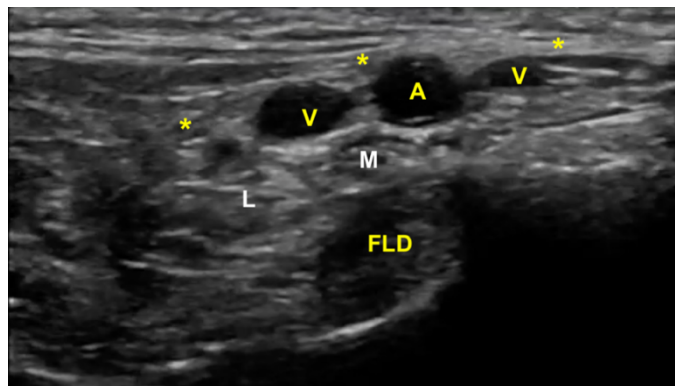
#### *Nervio plantar medial y plantar lateral*

El examen para localizar la división del nervio tibial continúa desplazando la sonda en eje transversal y en sentido cráneo caudal desde la posición anterior (Figura 4) en busca del túnel del tarso distal o túnel talocalcáneo (Figura 10), donde el nervio se divide en el nervio plantar medial y nervio plantar lateral (Figura 11), 1.3 a 2.5 cm proximal a la división de la arteria tibial posterior<sup>3,9</sup>. Dellon-Mackin-

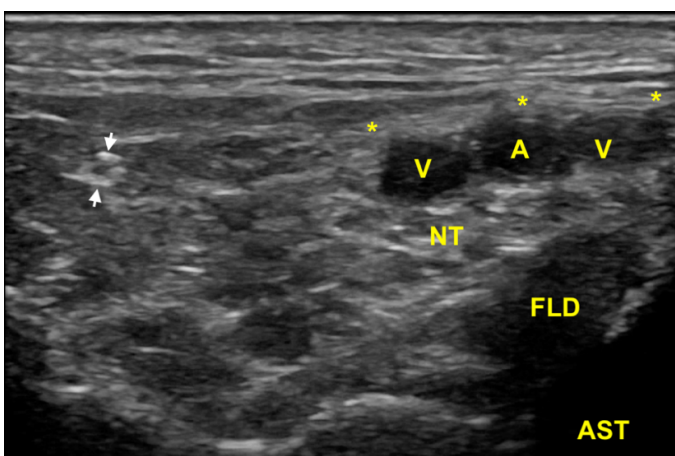




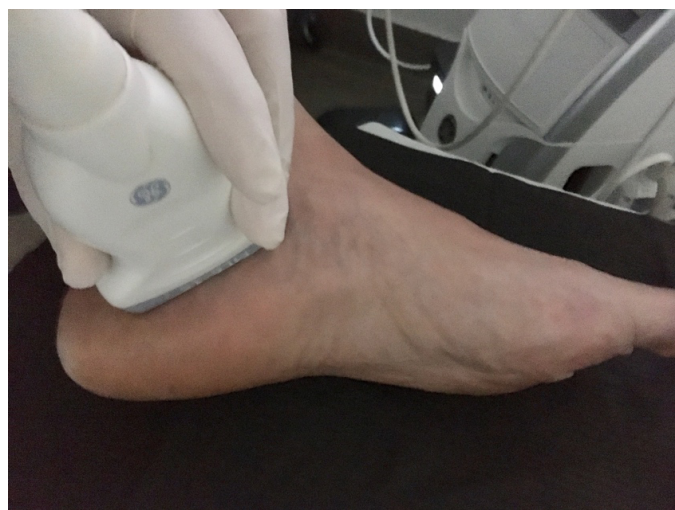**Figura 8.** Rama calcánea. Posición del paciente y la sonda en eje corto.



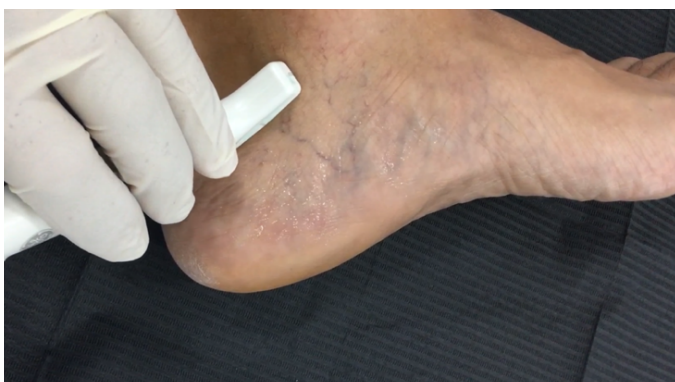**Figura 11.** Imagen sonográfica de la diferenciación del nervio plantar medial (M) y del nervio plantar lateral (L) debajo de la arteria y venas (A, V) y sobre el tendón flexor largo del primer dedo (FLD). En superficie el retináculo flexor (\*).



**Figura 9.** En esta imagen en eje corto, la rama calcánea (flechas) una vez que ha atravesado las láminas de la fascia crural (\*) y se ha ido separando del nervio tibial (NT) que se encuentra debajo de los vasos (A, V), y sobre el tendón flexor largo del primer dedo (FLD) y el astrágalo (AST).



**Figura 12.** Posición de la sonda desde el tubérculo posterior del calcáneo y sobre el vientre muscular del abductor del primer dedo.



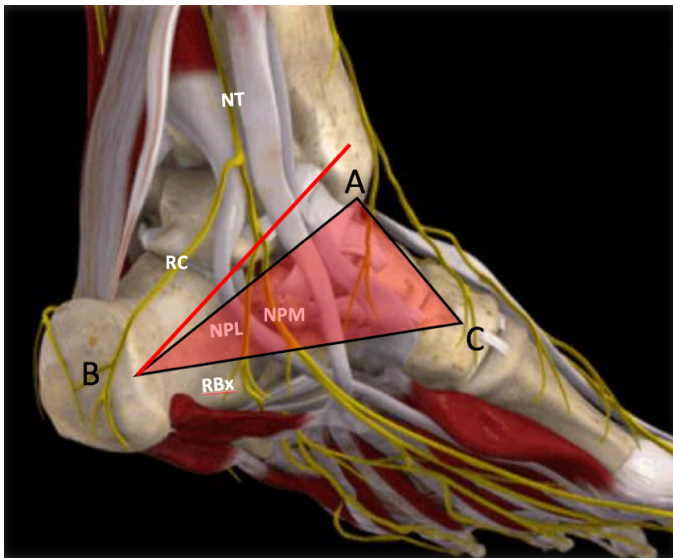
**Figura 10.** Túnel del tarso. Posición del paciente y la sonda en eje corto.

non describieron la división del nervio tibial en relación al eje entre el centro del maléolo medial y la tuberosidad del calcáneo (línea Dellon-Mackinnon) (Figura 12) en un 90 % de los casos (55 % en la

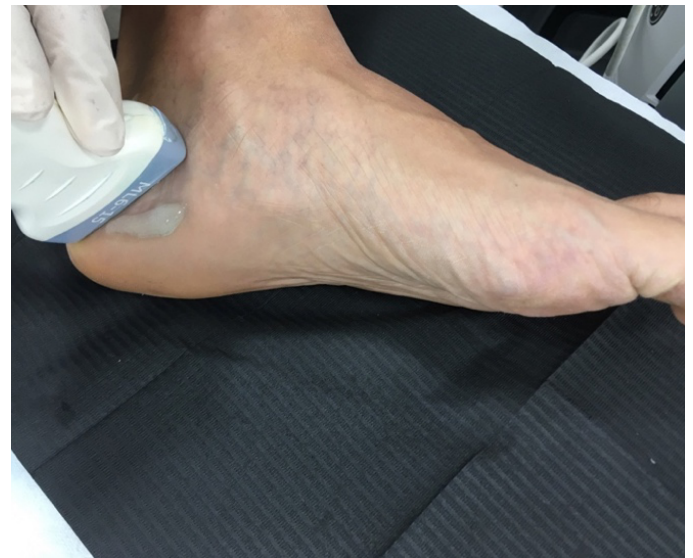línea, 16 % 1 cm distal y 19 % 1 cm proximal)<sup>10</sup>. Más tarde, Moroni y cols. refieren tal división 16.4 mm proximal a dicho eje<sup>8</sup>.

No obstante, la visualización de los nervios plantar medial y plantar lateral es más evidente cuando se avanza hacia distal. Para ello se mantiene la sonda en eje corto (Figura 13) tomando como referencia la tuberosidad posterior del calcáneo, de donde parten el eje de Dellon-Mackinnon<sup>4</sup> y el triángulo de Heimkes (área entre tuberosidad del calcáneo, el vértice del maléolo medial y el navicular)<sup>8</sup> (Figura 12).

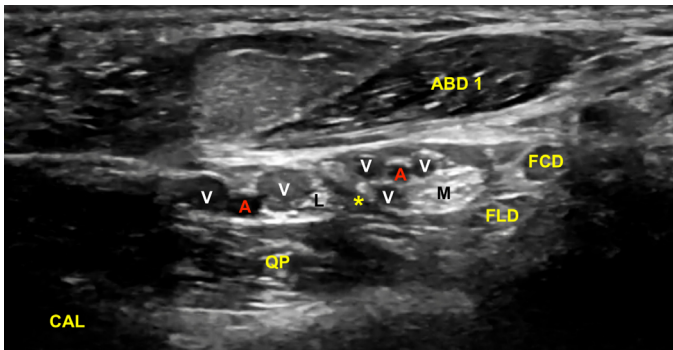
La imagen sonográfica se centrará en el espacio situado bajo la fascia profunda del músculo abductor del primer dedo, por donde discurrirán los haces neurovasculares plantar medial y plantar lateral, diferenciados y separados por el septo de Heimkes o interfascicular<sup>3</sup>. El nervio plantar medial se muestra con mayor sección que el nervio plantar lateral, y las venas laterales con mayor luz que las mediales (Figura 14).



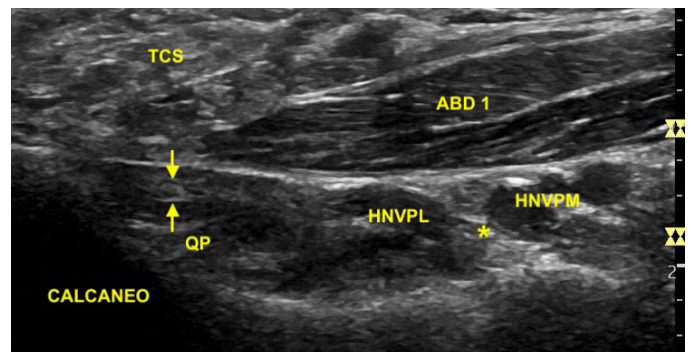
**Figura 13.** Línea de Dellon-Mackinnon (A-B) y triángulo de Heimkes (A-B-C). Se observan el nervio tibial (NT) y las ramas calcánea (RC), el nervio plantar lateral (NPL), el nervio plantar medial (NPM) y la rama de Baxter (RBx). Imagen modificada de la App Ankle & Foot Pro III.



**Figura 15.** Posición de la sonda en eje largo para el examen de la rama de Baxter.



**Figura 14.** El septo interfascicular (\*) parte desde la fascia profunda del músculo abductor del primer dedo (ABD 1) hacia el tendón flexor largo del primer dedo (FLD) dividiendo la cámara superior de la cámara inferior, donde respectivamente se encuentran el haz neurovascular plantar medial (M: nervio plantar medial; A/V: arteria y venas plantar medial) y el haz neurovascular plantar lateral (L: nervio plantar lateral, A/V: arteria y venas plantar lateral). En profundidad, el músculo cuadrado plantar (QP) y la superficie del calcáneo (CAL).



**Figura 16.** Ecografía de la rama de Baxter (flechas) bajo la fascia del músculo abductor del primer dedo (ABD 1) próximo a su inserción en el calcáneo y sobre el músculo cuadrado plantar (QP). Se sitúa posterior al haz neurovascular plantar lateral (HNVPL) que se encuentra separado del haz neurovascular plantar medial (HNVPM) mediante el septo de interfascicular o de Heimkes (\*). TCS: tejido graso subcutáneo.

**Primera rama del nervio plantar lateral o rama de Baxter**

La primera rama del nervio plantar lateral o rama de Baxter se escinde del nervio plantar lateral previamente a su introducción en la cara plantar, para continuar atravesando el talón en dirección al músculo abductor del quinto dedo<sup>3</sup>. La rama de Baxter y el nervio

plantar lateral comparten el mismo origen en el 80 % de los casos, y el 34.5 % se bifurcaron proximal a la línea de Dellon-MacKinnon, el 31.2 % distalmente y el 34.3 % al mismo nivel de la citada línea<sup>9</sup>.

Situamos la sonda tomando como referencia la línea entre el centro del calcáneo y el vértice del maléolo tibial (Figura 15). La ecografía muestra cómo la rama de Baxter se encuentra en el espacio comprendido entre la fascia profunda del músculo abductor del primer dedo y el músculo cuadrado plantar, en la cara próxima al calcáneo<sup>5</sup>. Debido a su pequeño tamaño, entre uno y dos milímetros<sup>11</sup>, el examen ecográfico de este nervio monofascicular en el espacio entre el músculo abductor del primer dedo y el músculo cuadrado plantar es posible, aunque se hace complicado<sup>5,12</sup> (Figura 16).

## Conclusiones

La ecografía es una herramienta útil en la identificación del nervio tibial y las ramas nerviosas que de él se escinden en su paso por la cara medial del tobillo y del pie. Los avances tecnológicos de los equipos de ultrasonidos permiten identificar con más exactitud las diferentes variaciones anatómicas y ayudan en el diagnóstico de la patología asociada al síndrome del túnel del tarso. El presente artículo realiza una descripción sonográfica de las estructuras anatómicas presentes en el túnel tarsal, haciendo especial hincapié en las estructuras nerviosas a dicho nivel.

## Bibliografía

1. Tang A, Bordoni B. Anatomy, Bony Pelvis and Lower Limb, Foot Nerves. In: StatPearls [Internet]. StatPearls Publishing; 2021.
2. De Maeseneer M, Marcelis S, Jager T, Shahabpour M, Van Roy P, Weaver J, et al. Sonography of the normal ankle: A target approach using skeletal reference points. *American Journal of Roentgenology*. 2009;192(2):487-95. DOI: 10.2214/AJR.08.1316.
3. Kelikian AS, Sarrafian SK. Sarrafian's anatomy of the foot and ankle: descriptive, topographic, functional}. Philadelphia: Lippincott Williams; 2011.
4. Iborra A, Villanueva M, Barrett SL, Rodríguez-Collazo E, Sanz P. Anatomic Delineation of Tarsal Tunnel Innervation via Ultrasonography. *J Ultrasound Med*. 2018;37(6):1325-34. DOI: 10.1002/jum.14499.
5. Jiménez Díaz JF. *Eco MSK Tobillo y Pie*. Madrid: Marbán libros; 2022.
6. Fisse AL, Katsanos AH, Gold R, Krogias C, Pitarokoili K. Cross-sectional area reference values for peripheral nerve ultrasound in adults: A systematic review and meta-analysis—Part II: Lower extremity nerves. *Eur J Neurol*. 2021;28(7):2313-8. DOI: 10.1111/ene.14850.
7. Bedewi MA, Abodonya A, Kotb M, Kamal S, Mahmoud G, Aldossari K, et al. Estimation of ultrasound reference values for the lower limb peripheral nerves in adults. *Medicine (Baltimore)*. 2018;97(12):e0179. DOI: 10.1097/MD.00000000000010179.
8. Inthasan C, Vaseenon T, Mahakkanukrauh P. Anatomical study and branching point of neurovascular structures at the medial side of the ankle. *Anat Cell Biol*. 2020;53(4):422-34. DOI: 10.5115/acb.20.087.
9. Dellon AL, Mackinnon SE. Tibial Nerve Branching in the Tarsal Tunnel. *Arch Neurol*. 1984;41(6):645-6. DOI: 10.1001/archneur.1984.04210080053013.
10. Moroni S, Zwierzina M, Starke V, Moriggl B, Montesi F, Korschake M. Clinical-anatomic mapping of the tarsal tunnel with regard to Baxter's neuropathy in recalcitrant heel pain syndrome: part I. *Surg Radiol Anat*. 2019;41(1):29-41. DOI: 10.1007/s00276-018-2124-z.
11. Mattos I, Ubillus HA, Campos G, Soares S, Azam MT, Oliva XM, et al. Anatomy of the tibial nerve in relation to the tarsal tunnel: A cadaveric study. *Foot Ankle Surg*. 2022;28(8):1415-20. DOI: 10.1016/j.fas.2022.07.011.
12. Presley JC, Maida E, Pawlina W, Murthy N, Ryssman DB, Smith J. Sonographic Visualization of the First Branch of the Lateral Plantar Nerve (Baxter Nerve). *J Ultrasound Med*. 2013;32(9):1643-52. DOI: 10.7863/ultra.32.9.1643.