

HAV CON 2º DEDO SUPRADUCTUS. ACTUACIÓN QUIRÚRGICA POR TÉCNICAS M.I.S.

Juan Lozano Freixas¹.

1. Podólogo. Miembro de AECP y AEMIS. Fellow por la AFAS.

CORRESPONDENCIA

Juan Lozano Freixas.
C/ Montmajor, 21. Local.
08031 Barcelona.
Télf.: 933 589 660
E-mail: joanfreixas@yahoo.es

HAV CON 2º DEDO SUPRADUCTUS.
ACTUACIÓN QUIRÚRGICA
POR TÉCNICAS M.I.S.

RESUMEN

Con este trabajo se pretende mostrar una resolución quirúrgica del HAV con 2º dedo supraductus mediante técnicas de mínima incisión, para ello se expone la metodología que empleamos para el abordaje de esta patología siguiendo los criterios y protocolos que tenemos consensuados en la Asociación Científica de AEMIS. Veremos la exposición de un caso clínico completo y el resultado de diversos casos en donde se han realizado las mismas técnicas sobre la patología mencionada.

PALABRAS CLAVE

Cirugía podológica, Técnicas MIS, metodología de actuación.

ABSTRACT

This work is intended to show a surgical resolution of the HAV 2 nd finger supraductus by, for it exposes the methodology we employ following the criteria and protocols agreed that we in AEMIS scientific Association for the approach of this pathology. We will see the exposure of a complete clinical case and the outcome of various cases where the same techniques on the aforementioned pathology have been.

KEY WORDS

Surgery podiatric, technical MIS, methodology of action.

OBJETIVO

Dar un enfoque quirúrgico sobre esta patología mediante técnicas de mínima incisión.

Presentar unas bases en la metodología para el planteamiento de la cirugía por mínima incisión en cuanto a su planificación, ejecución de las técnicas y control postquirúrgico.

METODOLOGÍA DE PRESENTACIÓN

- Anamnesis.
- Exploración.
- Pruebas complementarias.
- Goniometría radiológica.
- Diagnóstico.
- Pruebas analíticas.
- Medicación prequirúrgica.

- Valoración vascular.
- Anestesia.
- Instrumental quirúrgico.
- Técnicas quirúrgicas.
- Postquirúrgico.
 - Medicación postquirúrgica.
 - Vendaje.
 - Control y evolución.
- Comparativa pre y postquirúrgica.

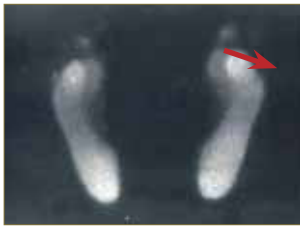HAV Y 2º SUPRADUCTUS

Anamnesis

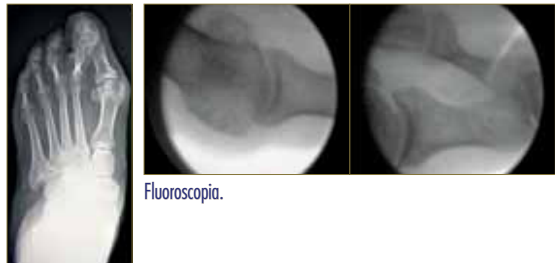
- Edad: 66 años.
- Sexo: Mujer.
- No alergias conocidas y sin antecedentes de interés.
- Clínica: dolor dorso 2º dedo y matatarsalgia 2ºMTT P.D.

Exploración Biomecánica

- Estudio biomecánico de la marcha PODOBIT.

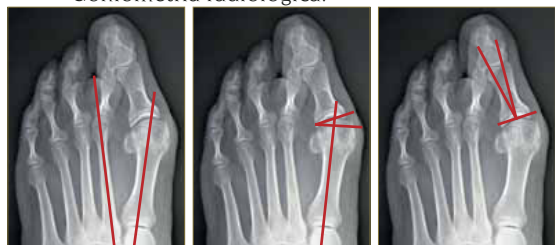

Exploración Radiológica



RX: Dorsoplantar en carga.

- Goniometría radiológica.



Angulo intermetatarsal.

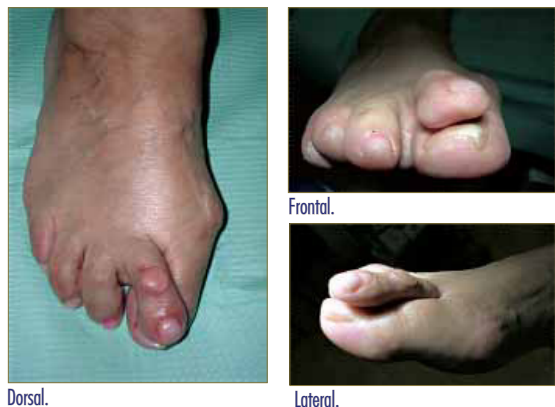PASA: 26°

DASA: 8°

Diagnóstico de la patología

- Hallux valgus pie derecho.
- 2º dedo supraductus.
- Metatarsalgia en 2º pie derecho.

Fotos Preoperatorias



Dorsal.

Frontal.

Lateral.

Pruebas analíticas

- Hemograma completo
- Pruebas de coagulación

Medicación prequirúrgica

- Cobertura antibiótica: Ciprofloxacino 500mg cada 12 horas durante 10 días. (inicio por la mañana mismo día de la intervención).

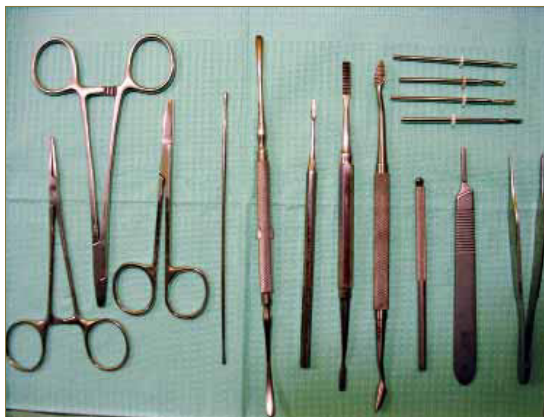Valoración Vascular

- Tensión Arterial
- Doppler
- Índice maléolo/brazo (=1)
- Monitorización con pulsioxímetro durante la cirugía.

Anestesia

- Bloqueo de tobillo con lidocaína al 2% + bupivacaína al 0.5% (10:1).

Instrumental quirúrgico



- Bisturí Beaver.
- Hoja 64.
- Lima Polokoff.
- Fresa Shanon Isham 44 larga.
- Fresa Shanon Isham 44 mediana.
- Fresa wedge 3.1.
- Elevador de Freer.
- Tijeras.
- Sutura.
- Pinza de disección.
- Motor Osada con pieza de mano reductora.
- Fluoroscopio o intensificador de imagen.

Técnicas quirúrgicas

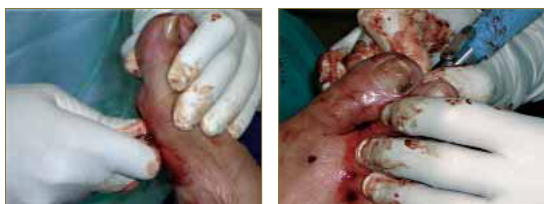A la hora de enfocar la actuación sobre la deformidad hemos de tener presente las partes blandas implicadas y una idea clara de los planos sobre los que realizamos las osteotomías para obtener el efecto correctivo deseado. Si tenemos estas premisas claras podremos entender parte del concepto de la MIS.

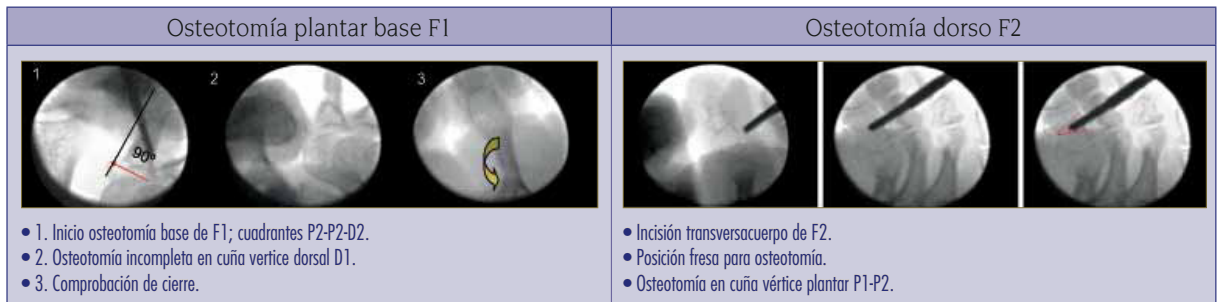
Primer Radio

1. Bunionectomía o técnica de Silver.
2. Osteotomía capital de Reverdín – Isham.
3. Tenotomía Abductor del primer dedo.
4. Osteotomía de Akin desrotadora.

2º MTT-digital

5. Capsulotomía dorsal y lateral contraída de 2º metatarsofalángica.
6. Tenotomía extensora de 2º.
7. Tenotomía flexora de 2º.
8. Osteotomía capital de 2º MTT.
9. Exostectomía dorso F1.
10. Osteotomía plantar base F1 en los cuadrantes: D2, P1-P2.
11. Osteotomía dorsal F2 en los cuadrantes D1-D2.





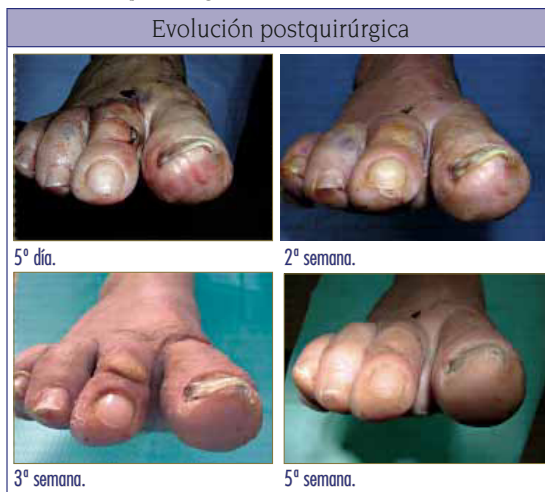Postquirúrgico

Medicación postquirúrgica:

- Infiltración local con corticoide (Dexametasona Fosfato).
- Cobertura antibiótica con ciprofloxacino 500mg c/12h durante 10 días.
- Cobertura antiinflamatoria: Dexketoprofeno 25mg c/ 8 horas durante 5 días y aplicación de frío local.
- Heparina (bajo peso molecular) c/24h durante 10 días.

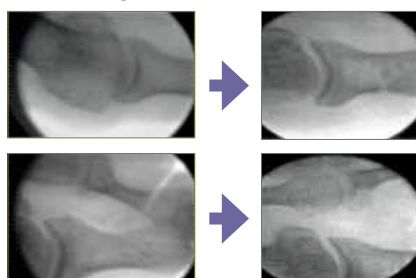
Vendaje postquirúrgico:

- Primera semana:
 - Vendaje con tiras y corbatas de tejido sin tejer para cerrar las osteotomías y fijar los segmentos óseos en la posición deseada.
 - Vendaje con Softban.
 - Vendaje mediante venda cohesiva.
 - Calzado postquirúrgico
- Cura semanal durante 6 semanas con control fluoroscópico y vendaje mediante tiras y corbatas de tejido sin tejer, venda cohesiva y calzado postquirúrgico.
- A las 6 semanas retiramos vendaje y mantenemos calzado postquirúrgico 1 semana como transición al calzado normal.
- Aplicación de calzado adecuado y valoración ortopodológica.

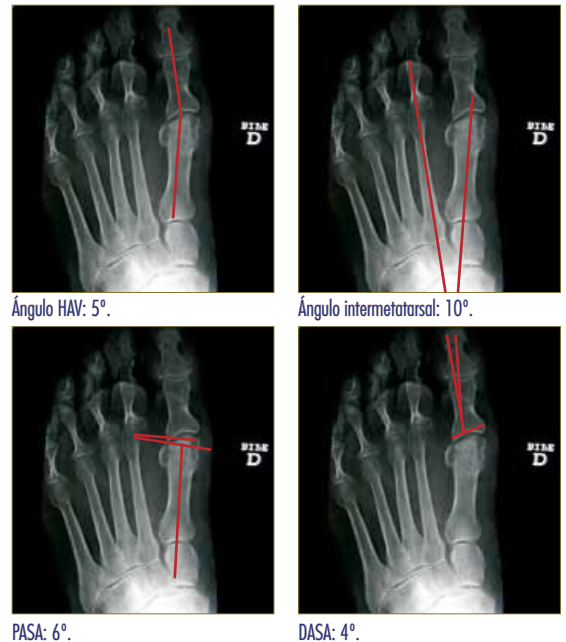

Valoración radiológica postquirúrgica:

- Fluoroscopia:



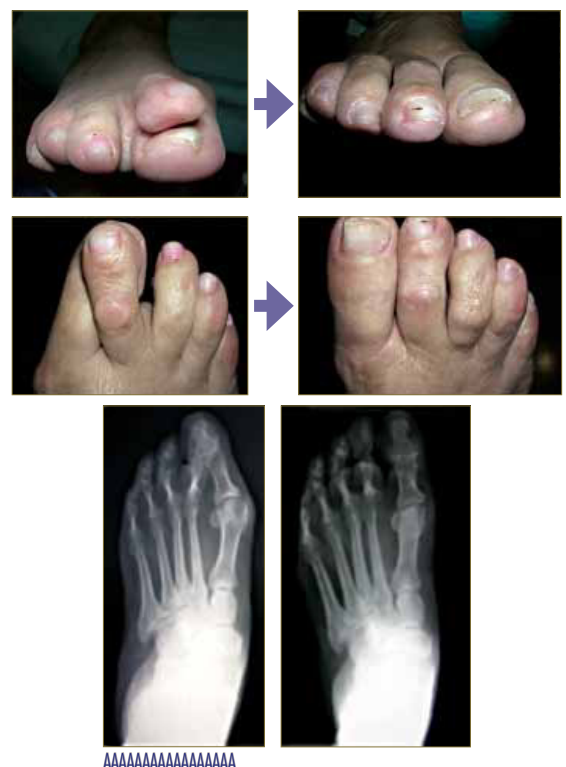- RX y Goniometría Postoperatoria:

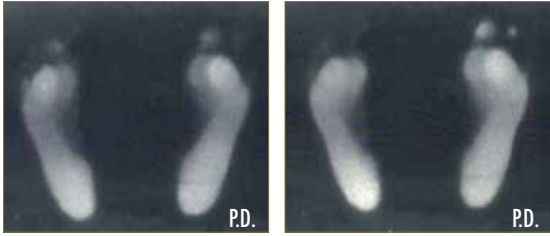


Comparativa valores radiológicos:

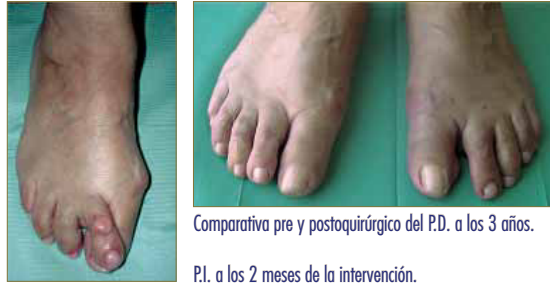Goniometría	Ángulo HAV	Ángulo inter MTT	Pasa	Dasa
Prequirúrgico	40°	12.5°	26°	8°
Postquirúrgico	5°	10°	6°	4°

- Comparativa pre/postquirúrgico al año:





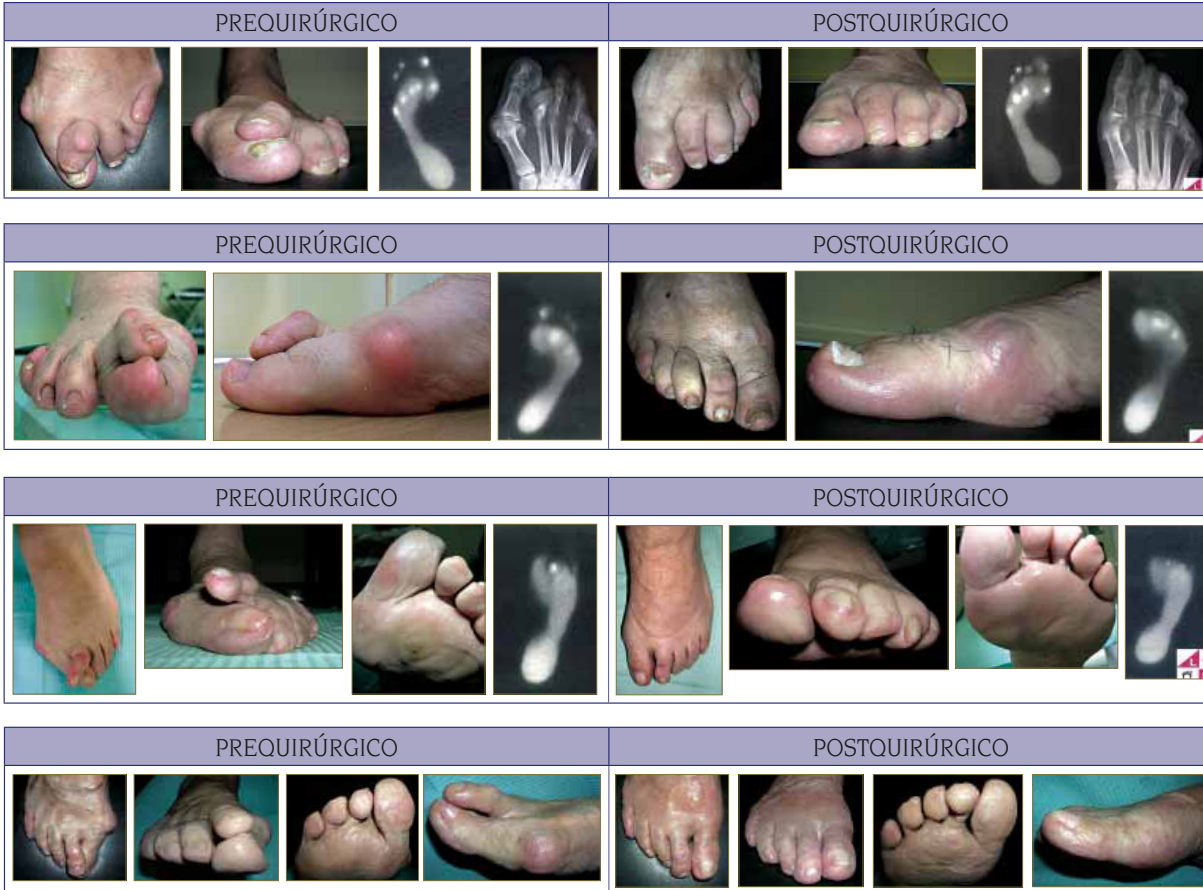Comparativa apoyo pie dcho. pre y postoperatorio.



Comparativa pre y postquirúrgico del P.D. a los 3 años.

P.I. a los 2 meses de la intervención.

CASOS CLÍNICOS



CONCLUSIONES

Se trata de una patología común en la que los tratamientos conservadores tienen una limitación terapéutica y la cirugía podológica puede dar una respuesta resolutoria a nuestros pacientes.

Como en toda patología es aconsejable tener y diseñar un plan de tratamiento; es una manera correcta y de aplicar criterio científico en el desarrollo de nuestra actuación, así como en cada plan tener instaurados unos protocolos determinados. Esto nos permitirá una valoración en el avance del tratamiento y una justificación del mismo.

Con éste trabajo se pretende exponer una metodología en los procedimientos de técnicas por mínima incisión para la patología que nos ocupa; minimizando así los errores y posibles complicaciones, de los cuales como en cualquier cirugía y técnica no está exento.

Los resultados son evidentes y el grado de satisfacción tanto profesional como de nuestros pacientes nos anima a seguir ofreciendo un tratamiento resolu-

tivo en cual el paciente no tenga que salir del círculo de tratamientos podológicos.

Sin duda la formación continuada y la interrelación profesional son un eje primordial para cumplir con las expectativas que los pacientes nos demandan.

BIBLIOGRAFÍA

1. De PRADO, Mariano. CIRUGÍA PERCUTÁNEA DEL PIE. Ed Masson. 2006.
2. Jack B. Gorman, Minimal incision and surgery and laser surgery in podiatry, USA 1983.
3. NIETO, Eduardo. Estructuras anatómicas implicadas en la práctica de la cirugía de mínima incisión del pie. Ed. Glosa. 2009.
4. NIETO, Eduardo. CIRUGÍA PODOLOGICA POR MINIMA INCISIÓN. Ed Mileto.
5. NIETO, Eduardo. Técnicas O.D.I. Revista Española de Podología. Vol. 23 nº1 2012.