



ARTÍCULO ORIGINAL

Artroplastia de Keller-Brandes versus artroplastia con hemiimplante para el tratamiento quirúrgico del hallux rigidus: análisis comparativo a medio plazo



Luis Lucinio Durán Alarcón^{a,*}, Gregorio Durán Arroyo^a y Pedro Antonio Dávila Muñoz^b

^a Clínica del Pie Durán, Madrid, España

^b Clínica Menorca, Madrid, España

Recibido el 31 de enero de 2017; aceptado el 8 de marzo de 2017

Disponible en Internet el 25 de abril de 2017

PALABRAS CLAVE

Hallux rigidus;
Hallux limitus;
Osteoartritis
en 1.^a articulación
metatarsofalángica;
Cirugía del pie;
Artroplastia;
Keller-Brandes;
Hemiimplante;
Primer radio;
Cirugía podológica

Resumen

Introducción: Actualmente no están claras cuáles son las mejores opciones de tratamiento quirúrgico para los pacientes con hallux rigidus. El presente estudio compara la eficacia de 2 de las técnicas comúnmente utilizadas para el tratamiento de esta dolencia en casos avanzados: artroplastia de resección de Keller-Brandes y artroplastia con hemiimplante.

Pacientes y métodos: Se analizaron todos los casos operados en el año 2004 mediante las técnicas de Keller-Brandes y hemiimplante en pacientes con hallux rigidus. Para la valoración, se utilizó la escala AOFAS y diversas mediciones angulares del primer radio en radiografía dorsoplantar en los momentos preoperatorio, postoperatorio a los 6 meses, al año, a los 3 y a los 5 años.

Resultados: Se incluyeron un total de 54 pies intervenidos (27 en cada grupo) en el estudio. No se observaron diferencias entre ambos grupos en la escala AOFAS en ninguno de los momentos posquirúrgicos evaluados. Se encontraron diferencias en cada grupo por separado en la escala AOFAS y en las complicaciones de cada técnica con respecto al factor edad.

Discusión: Las complicaciones y la satisfacción de las técnicas empleadas en cirugía podológica de Keller-Brandes y de hemiimplante parecen ser dependientes de la edad del paciente y del tiempo de evolución posquirúrgico. La técnica de Keller-Brandes ha mostrado ser más ventajosa en pacientes mayores de 55 años de edad, de cualquier sexo, pero al cabo de 3-5 años es común la aparición de metatarsalgias por transferencia. La técnica de hemiimplante parece ser más ventajosa en pacientes de 55 años de edad o menos.

© 2017 Consejo General de Colegios Oficiales de Podólogos de España. Publicado por Elsevier España, S.L.U. Este es un artículo Open Access bajo la licencia CC BY-NC-ND (<http://creativecommons.org/licenses/by-nc-nd/4.0/>).

* Autor para correspondencia.

Correo electrónico: luislu1955@gmail.com (L.L. Durán Alarcón).

KEYWORDS

Hallux rigidus;
Hallux limitus;
Osteoarthritis first
metatarsophalangeal
joint;
Foot surgery;
Arthroplasty;
Keller-Brandes;
Hemi-implant;
First ray disorder;
Podiatric surgery

Keller arthroplasty versus hemi-implant arthroplasty for the surgical treatment of hallux rigidus: Mid-term comparative analysis

Abstract

Introduction: There is no clear consensus regarding the best surgical treatment options in patients with hallux rigidus. The present study compares the effectiveness of 2 commonly used techniques in advanced cases of hallux rigidus: Keller arthroplasty and hemi-implant arthroplasty.

Patients and methods: All cases of hallux rigidus that underwent surgical treatment with either Keller or hemiimplant arthroplasties during the year 2004 were analyzed. AOFAS scale and several angles in A/P x-rays were used for comparison at the preoperative moment and at 6 months, 1 year, 3 years and 5 years postoperatively.

Results: A total of 54 feet were included in the study (27 in each group of treatment). No differences were observed between groups in the AOFAS scale in all the postoperative moments analyzed. Significant differences were observed in the AOFAS score and in the complications of the techniques in each separate group by age factor.

Discussion: The results of the techniques of podiatric surgery of Keller and hemi-implant arthroplasty seems to be dependent on the age of the patient and progress time. Keller arthroplasty have offered better results in patients older than 55, independently of the sex, but transfer metatarsalgia at 3 and 5 years is a common postoperative finding. The hemi-implant procedure seems to be more beneficial in patients less than 55.

© 2017 Consejo General de Colegios Oficiales de Podólogos de España. Published by Elsevier España, S.L.U. This is an open access article under the CC BY-NC-ND license (<http://creativecommons.org/licenses/by-nc-nd/4.0/>).

Introducción

La deformidad en hallux rigidus puede ser definida como una deformidad en la articulación del primer dedo del pie en forma de artritis degenerativa (desgaste del cartílago dentro de la articulación, que ocurre en el pie y otras partes del cuerpo) que se caracteriza por dolor y pérdida progresiva del movimiento, en la que pueden formarse osteofitos dorsales prominentes en la base de la falange proximal y sobre la cabeza del metatarsiano^{1,2}. El hallux rigidus es la segunda dolencia más frecuente de entre las que afectan al primer dedo del pie, con una incidencia estimada de un 2,5% sobre la población adulta, aunque también es susceptible de ser padecida por jóvenes que presenten otro tipo de artritis³.

El tratamiento de esta condición supone en muchas ocasiones un dilema en su abordaje para el clínico. Por un lado, los tratamientos conservadores de esta condición resultan ser inefectivos al cabo de pocos años^{4,5} y, por otro lado, existe controversia sobre cuáles son los tratamientos quirúrgicos más indicados para estos casos. Mientras que en los casos más iniciales de hallux limitus las osteotomías de descompresión pueden ocupar un lugar en el arsenal terapéutico, en los estadios más avanzados de hallux rigidus la mayoría de los tratamientos quirúrgicos requieren la destrucción de la articulación en forma de artroplastia de resección, artrodesis o mediante implantes (o hemiimplantes) en la articulación^{6,7}.

Dentro de estas últimas técnicas, todavía no existen suficientes evidencias que hayan comparado la eficacia de estas técnicas de destrucción en casos de hallux rigidus más avanzados. Con objeto de mejorar el conocimiento de ellas, el presente estudio trata de analizar las técnicas de artroplastia de Keller-Brandes y de artroplastia con hemiimplante en una cohorte de casos de pacientes con hallux

rigidus tratados por el primer autor del presente trabajo. El objetivo del estudio es valorar las ventajas y desventajas de ambas técnicas en función de mediciones radiológicas específicas, la funcionalidad, alineación y aspectos postoperatorios clínicos generales medidos mediante la escala AOFAS y mediante la presencia de complicaciones.

Pacientes y métodos**Población**

La población del presente estudio está formada por todos los pacientes que fueron intervenidos mediante cirugía de hallux rigidus de forma consecutiva en el año 2004 en 2 centros clínicos (situados en Madrid y Ciudad Real), donde trabaja el autor principal del artículo (L. D. A.), por medio de las técnicas de artroplastia de resección mediante técnica de Keller-Brandes o de artroplastia con hemiimplante, y que continuaron acudiendo a consulta hasta 5 años postintervención. Los criterios de exclusión fueron: la presencia de hallux rigidus secundario a cirugías previas, enfermedades neurológicas o condiciones reumatológicas, la presencia de infecciones articulares y osteomielitis, hallux rigidus de causa congénita, pacientes sin información radiográfica, de funcionalidad, de alineación, de dolor o complicaciones durante el postoperatorio de hasta 5 años y no haber manifestado el consentimiento informado para incluir sus datos en la información del estudio. Dado que el número de casos intervenidos con la técnica de Keller-Brandes era muy superior al de casos con artroplastia con hemiimplante durante el año 2004, se seleccionaron de forma aleatorizada los casos de artroplastia de Keller-Brandes hasta conseguir el mismo número de casos en ambos grupos. El presente

estudio se realizó respetando las recomendaciones internacionales sobre investigación clínica de la Declaración de Helsinki de la Asociación Médica Mundial⁸.

Técnicas quirúrgicas

Todos los pacientes fueron intervenidos mediante una artroplastia de la primera articulación metatarsofalángica para el tratamiento del hallux rigidus, bien mediante técnica de Keller-Brandes o bien mediante la utilización de un hemiimplante. Todos los pacientes intervenidos estuvieron a cargo del primer autor del presente artículo (L. D. A.), que fue el encargado de realizar los procedimientos quirúrgicos y del seguimiento durante todo el proceso postoperatorio. El hemiimplante utilizado en todos los casos fue el implante de la primera articulación metatarsofalángica BioPro® (BioPro®, Port Huron, Michigan, EE. UU.). Todos los procedimientos se realizaron mediante incisión dorsomedial siguiendo el procedimiento descrito en otros textos^{9,10}. Ambos procedimientos se realizaron mediante capsulotomía estándar en «L» invertida. En la técnica de Keller se realizó una plicatura de la cápsula articular, cerrando el espacio entre la cabeza metatarsal y la falange como viene descrito en otros textos¹¹.

VARIABLES UTILIZADAS

Se aplicó la escala de la American Orthopaedic Foot and Ankle Scale (AOFAS) para hallux metatarsofalángica-interfalángica a todos los pacientes¹². Esta escala se aplicó en los momentos prequirúrgico y posquirúrgicos a los 6 meses, al año, a los 3 y a los 5 años. La escala está conformada por 100 puntos, clasificación que se obtiene desde una entrevista con el paciente (subjetivo) y un examen físico (objetivo), que representan un total de 60 y 40 puntos, respectivamente. Para la evaluación se consideran ítems asociados al estado del dolor la función y la alineación¹³⁻¹⁶. No obstante, una valoración general de la escala también permite medir el grado de satisfacción del paciente con relación a distintos aspectos generales de la intervención.

También se realizaron mediciones radiológicas a todos los pacientes en las radiografías dorsoplantares en carga de los momentos prequirúrgico y posquirúrgico a los 6 meses, al año, a los 3 y a los 5 años. Los ángulos medidos fueron: ángulo intermetatarsal entre 1.º y 2.º metatarsiano (AIM 1º-2º), ángulo de hallux valgus (AHAV) y ángulo interfalángico del hallux (AIF). Todas las entrevistas, valoraciones clínicas y mediciones radiológicas fueron realizadas por el mismo investigador, que es el primer autor del presente artículo (L. D. A.). Finalmente se anotaron también las complicaciones aparecidas en los diferentes momentos posquirúrgicos.

ANÁLISIS ESTADÍSTICO

Los datos obtenidos fueron sistematizados en una matriz de datos global creada con el programa SPSS versión 15.0 para Windows. Para todas las variables se realizó un análisis descriptivo: en las variables continuas, mediante la media y el intervalo de confianza al 95% (IC 95%); en las variables discretas, solo con porcentajes de frecuencias absolutas.

En las variables cualitativas se realizó la prueba Chi cuadrado. En las variables cuantitativas se realizó inicialmente una prueba de ANOVA en cada grupo por separado con un solo factor (considerando como factor el momento de valoración posquirúrgico) y complementariamente se realizó el test de rango múltiple de Duncan en los casos en los que se encontraron diferencias. Posteriormente se realizaron pruebas de análisis múltiple de la varianza (MANOVA) para la valoración AOFAS como variable dependiente en los momentos posquirúrgicos de cada grupo de tratamiento y utilizando las variables edad, sexo, tiempo de evolución y fórmula metatarsal como variables independientes. Igualmente se implementó el test de rango múltiple de Duncan en los casos en los que se hallaron diferencias. Finalmente, se realizó un análisis múltiple de la covarianza (MANCOVA) para comprobar diferencias en la variable AOFAS entre ambos grupos de estudio (Keller-Brandes vs. hemiimplante) en la que se utilizó el valor preoperatorio como covariable y los distintos periodos postoperatorios como variables dependientes. Se estableció un valor de $p < 0,05$ como valor límite para el rechazo de la hipótesis nula mediante un test de contraste de hipótesis.

Resultados

Se estudiaron finalmente un total de 54 casos intervenidos (27 casos en 23 sujetos intervenidos con la técnica de artroplastia mediante técnica de Keller-Brandes y 27 casos en 21 sujetos intervenidos con la técnica de artroplastia con hemiimplante). La **tabla 1** muestra los valores en cada grupo con respecto a la edad, sexo, tiempo de evolución del dolor, fórmula metatarsal e intervenciones previas en el periodo prequirúrgico, así como el test de significación entre ambos grupos.

La **tabla 2** muestra las medias y los intervalos de confianza obtenidos tanto de la escala AOFAS como de los ángulos medidos en el periodo preoperatorio y en los distintos periodos postoperatorios para ambos grupos por separado. Se realizó un test de ANOVA comparando los diferentes momentos de análisis en cada grupo de intervención (Keller-Brandes y hemiimplante) por separado, en el que se observaron diferencias estadísticamente significativas en las variables estudiadas en cada grupo exceptuando el AIM 1.º-2.º en el grupo del hemiimplante. Respecto a la valoración AOFAS, ambos grupos presentaron el mismo comportamiento: se obtuvieron 3 subconjuntos homogéneos en el test de Duncan: momento prequirúrgico, momentos posquirúrgicos a los 6 meses y al año, y momentos posquirúrgicos a los 3 y a los 5 años. En el AIM 1.º-2.º, se hallaron únicamente diferencias en el grupo Keller-Brandes entre el momento prequirúrgico y los restantes posquirúrgicos. En el grupo del hemiimplante, no se hallaron diferencias estadísticamente significativas en ninguno de los valores pre- y posquirúrgicos del AIM. Con respecto al AHAV y el AIF, ambos ángulos tuvieron el mismo comportamiento en los 2 grupos de estudio. Se encontraron diferencias estadísticamente significativas ($p < 0,05$) respecto de los momentos de análisis en los 2 grupos, con diferencias del momento prequirúrgico y de los restantes posquirúrgicos. No hubo diferencias en ambos ángulos entre las valoraciones posquirúrgicas que se realizaron en el grupo de Keller-Brandes ni en el de hemiimplante.

Tabla 1 Valores de edad, sexo, tiempo de evolución y fórmula metatarsal preoperatoria así como intervenciones previas de los sujetos de la muestra de estudio

	Edad	Sexo	Tiempo de evolución	Fórmula metatarsal	Intervenciones previas
Grupo Keller-Brandes (23 pacientes)	48,48 años (IC 95% = 40,96- 56,00)	15 mujeres (65,2%) 8 hombres (34,8%)	11,63 meses (IC 95% = 8,63- 14,63)	Index Plus (22,2%) Index Minus (44,4%) Index Plus-Minus (33,3%)	4
Grupo hemiimplante (21 pacientes)	48,76 años (IC 95% = 41,25- 56,27)	12 mujeres (57,1%) 9 hombres (42,9%)	12,78 meses (IC 95% = 10,23- 15,32)	Index Plus (7,4%) Index Minus (63,0%) Index Plus-Minus (29,6%)	0
Valor p	0,583	0,583	0,551	0,624	0,039

La [tabla 3](#) muestra el resultado de la prueba de análisis múltiple de la varianza (MANOVA) para la valoración AOFAS como variable dependiente en los diferentes momentos posquirúrgicos de cada grupo de tratamiento por separado y de las variables edad, sexo, tiempo de evolución y fórmula metatarsal como variables independientes. Se observaron efectos estadísticamente significativos en el grupo de artroplastia de Keller-Brandes únicamente respecto del factor edad a los 5 años posquirúrgicos, y en el grupo del hemiimplante respecto de la edad (6 meses, un año, 3 y 5 años), el sexo (en todos los momentos posquirúrgicos) y la fórmula metatarsal (6 meses y 5 años). La [tabla 4](#) muestra el análisis *post hoc* realizado con el test de Duncan en los casos en los que se observaron diferencias. Respecto a la edad, en el grupo Keller-Brandes se observan resultados entre pobres y medios para sujetos menores de 55 años de edad a los 5 años posquirúrgicos y los mayores de 55 años de edad se asocian con resultados excelentes de la escala AOFAS. Por su parte, en el grupo del hemiimplante los resultados excelentes se correspondieron con los sujetos menores de 55 años desde los 6 meses hasta los 5 años postintervención. Solo se desprenden resultados buenos para las personas de entre 46 y 55 años a los 6 meses y al año posteriores a la intervención. Los sujetos mayores de 55 años de edad de este grupo se asocian con resultados mayormente medios y pobres. Respecto del sexo en el grupo del hemiimplante, se obtuvieron mejores resultados de la escala correspondiente a las mujeres en todos los momentos posquirúrgicos, con indicadores excelentes y buenos, frente a buenos y medios de los hombres. Respecto de la fórmula metatarsal, el Index Minus se asocia a resultados excelentes de la escala a los 6 meses y a los 5 años postintervención, mientras que el Index Plus se asocia con resultados excelentes y buenos, respectivamente, y el Index Plus-Minus con resultados buenos y medios, también respectivamente.

En la [tabla 5](#) se presentan los resultados del análisis MANCOVA llevado a cabo para conocer el efecto que produce el factor grupo (Keller-Brandes vs. hemiimplante) en cada momento de análisis posquirúrgico sobre la valoración

AOFAS. Este análisis múltiple de la covarianza utilizó el valor preoperatorio en cada grupo como covariable. No se hallaron diferencias estadísticamente significativas para ningún momento del análisis posquirúrgico en las valoraciones de la escala AOFAS entre ambos grupos. Se afirma que la efectividad comparativa de ambos tratamientos fue equivalente en este estudio.

Finalmente, la [tabla 6](#) recoge las complicaciones postoperatorias, consideradas según la cantidad de casos (pies) intervenidos. Estas complicaciones se describen según su incidencia por momento de análisis posquirúrgico y grupo de intervención. Para el grupo Keller-Brandes, se presentaron 2 complicaciones, aisladas y combinadas, de carácter diagnóstico/clínico en todos los momentos posquirúrgicos, estas son metatarsalgia y neuroma de Morton. La incidencia máxima de metatarsalgia es a los 5 años tras la intervención (48,1%) y la incidencia máxima de neuroma de Morton fue de 11,1% al año postintervención; por último, la incidencia máxima de metatarsalgia junto con neuroma de Morton fue del 11,1% a los 3 años. Para el grupo del hemiimplante únicamente se puso de manifiesto una complicación significativa asociada a la necesidad de retirar el implante debido a su emigración. Su incidencia máxima tuvo lugar a los 3 años posquirúrgicos (14,8%).

Discusión

El presente estudio realiza un análisis comparativo de la eficacia de 2 técnicas comúnmente utilizadas en el tratamiento del hallux rigidus en casos avanzados utilizando la escala AOFAS y diferentes mediciones angulares de la radiografía dorsoplantar para la valoración de los resultados. En términos generales, en ambos grupos existe una tendencia creciente hacia lo satisfactorio de la intervención en el momento posquirúrgico de 6 meses y un año, aunque después se aprecia una tendencia levemente descendente hasta los 5 años. En el grupo de artroplastia de Keller-Brandes puede establecerse el siguiente gradiente

Tabla 2 Medias e intervalos de confianza de las variables medidas en ambos grupos de tratamiento para el periodo preoperatorio y los distintos periodos postoperatorios medidos

	Preop Media (IC 95%)	Post 6 meses Media (IC 95%)	Post 1 año Media (IC 95%)	Post 3 años Media (IC 95%)	Post 5 años Media (IC 95%)	Diferencias (p) ^a
<i>Grupo Keller-Brandes (n = 27)</i>						
AOFAS	62,96 (55,26-70,67)	84,59 (79,92-89,26)	81,19 (76,50-85,87)	78,37 (71,62-85,12)	78,26 (72,63-83,88)	Preop vs. Post 6 meses Post 1 año (p < 0,001) Preop vs. Post 3 años Post 5 años (p < 0,001) Post 6 meses y Post 1 año vs. Post 3 años Post 5 años (p < 0,001)
Ang. IM 1.º-2.º	12,44° (11,18-13,71)	10,22° (9,69-10,75)	10,33° (9,74-10,92)	10,81° (10,04-11,59)	10,48° (9,92-11,04)	Preop vs. Post 6 meses Post 1 año Post 3 años Post 5 años (p < 0,001)
Ang. HAV	14,85° (12,59-17,12)	10,11° (9,47-10,75)	10,07° (9,40-10,75)	10,41° (9,69-11,12)	10,41° (9,73-11,09)	Preop vs. Post 6 meses Post 1 año Post 3 años Post 5 años (p < 0,001)
Ang. interfalángico	14,59° (12,99-16,19)	9,37° (8,46-10,28)	9,63° (8,67-10,59)	9,52° (8,58-10,46)	9,59° (8,67-10,51)	Preop vs. Post 6 meses Post 1 año Post 3 años Post 5 años (p < 0,001)
<i>Grupo hemiimplante (n = 27)</i>						
AOFAS	56,07 (49,68-62,47)	89,78 (85,44-94,11)	87,93 (82,90-92,95)	82,56 (76,53-88,58)	83,04 (77,71-88,37)	Preop vs. Post 6 meses Post 1 año (p < 0,001) Preop vs. Post 3 años Post 5 años (p < 0,001) Post 6 meses y Post 1 año vs. Post 3 años Post 5 años (p < 0,001)
Ang. IM 1.º-2.º	11,85° (10,17-13,53)	10,85° (10,30-11,41)	11,00° (10,30-11,70)	11,19° (10,43-11,94)	11,07° (10,38-11,77)	No diferencias (p = 0,495)
Ang. HAV	15,52° (12,92-18,12)	10,81° (9,61-12,02)	11,00° (9,85-12,15)	11,30° (10,05-12,55)	11,07° (9,79-12,36)	Preop vs. Post 6 meses Post 1 año Post 3 años Post 5 años (p < 0,001)
Ang. interfalángico	14,22° (12,56-15,88)	9,74° (8,62-10,86)	9,96° (8,87-11,06)	9,96° (8,90-11,02)	9,85° (8,76-10,94)	Preop vs. Post 6 meses Post 1 año Post 3 años Post 5 años (p < 0,001)

HAV: hallux abductus valgus; IM: intermetatarsal; ng.: ángulo; Post: postoperatorio; Preop: preoperatorio.

^a ANOVA y test de múltiple rango de Duncan.

Tabla 3 Análisis múltiple de la varianza (MANOVA) para la escala AOFAS en los diferentes momentos postoperatorios con las variables dependientes de edad, sexo, tiempo de evolución y fórmula metatarsal

Grupo	Factor	Post 6 meses	Post 1 año	Post 3 años	Post 5 años
Keller-Brandes	Edad $F_{5,10}$ (p)	-	-	-	3,908 (0,032)
	Sexo	-	-	-	-
	Tiempo de evolución	-	-	-	-
	Fórmula metatarsal	-	-	-	-
Hemiiimplante	Edad $F_{5,10}$ (p)	4,382 (0,023)	12,694 (0,000)	5,851 (0,009)	13,362 (0,000)
	Sexo $F_{1,10}$ (p)	14,048 (0,004)	8,495 (0,015)	5,791 (0,037)	7,126 (0,024)
	Tiempo de evolución	-	-	-	-
	Fórmula metatarsal $F_{2,10}$ (p)	4,274 (0,046)	-	-	4,969 (0,032)

Tabla 4 Resultados de la prueba de Duncan para el valor AOFAS en los momentos posquirúrgicos y los factores en los que se obtuvieron diferencias en el test MANOVA de la [tabla 3](#)

Grupo	Momento de análisis posquirúrgico	Factores independientes					
		Factor edad					
		< 26	26-35	36-45	46-55	56-65	66-75
Keller-Brandes	Post 5 años	74,00	62,00	60,75	65,00	90,22	92,80
Hemiiimplante	Post 6 meses	100,00	98,14	100,00	87,50	81,00	80,00
	Post 1 año	100,00	98,86	100,00	88,00	77,29	72,25
	Post 3 años	92,33	93,14	94,00	90,00	68,57	71,25
	Post 5 años	93,00	94,86	95,00	91,25	63,86	71,00
		Factor sexo					
		<i>Femenino</i>			<i>Masculino</i>		
	Post 6 meses	93,80			84,75		
	Post 1 año	91,33			83,67		
	Post 3 años	86,33			78,92		
	Post 5 años	85,73			78,58		
		Fórmula metatarsal					
		<i>Index Minus</i>		<i>Index Plus</i>		<i>Index Plus-Minus</i>	
	Post 6 meses	100,00		90,41		85,88	
	Post 5 años	95,00		84,18		76,00	

Nótese que para el factor edad se crearon subconjuntos homogéneos asignados cada 10 años.

asociado a los distintos momentos de análisis: pobre (pre) < 70 puntos; bueno (post 6 meses, post un año) 80-89 puntos; medio (post 3 años, post 5 años) 70-79 puntos. En el grupo del hemiiimplante: pobre (pre); bueno (post 6 meses, post un año, post 3 años y post 5 años). En este sentido, una primera interpretación indica que ambas intervenciones

fueron satisfactorias, aunque asociadas a problemáticas a partir de los 3 años posquirúrgicos.

No se encontraron diferencias en la valoración AOFAS entre ambas técnicas en ninguno de los momentos posquirúrgicos estudiados. De hecho, se obtuvieron aspectos evolutivos similares en ambos grupos en las categorías de

Tabla 5 Prueba de análisis múltiple de la covarianza (MANCOVA) para valorar la existencia de efectos del factor grupo de intervención (Keller-Brandes vs. hemiiimplante) para la escala de AOFAS en los diferentes momentos posquirúrgicos

	Preop media (IC 95%)	Post 6 meses media (IC 95%)	Post 1 año media (IC 95%)	Post 3 años media (IC 95%)	Post 5 años media (IC 95%)
Grupo Keller-Brandes	62,96 (55,26-70,67)	84,59 (79,92-89,26)	81,19 (76,50-85,87)	78,37 (71,62-85,12)	78,26 (72,63-83,88)
Grupo hemiiimplante	56,07 (49,68-62,47)	89,78 (85,44-94,11)	87,93 (82,90-92,95)	82,56 (76,53-88,58)	83,04 (77,71-88,37)
Prueba MANCOVA $F_{1,42}$ (p)		3,227 (0,080)	3,890 (0,055)	1,013 (0,320)	0,446 (0,508)

Tabla 6 Incidencia de complicaciones postoperatorias por grupo y momento de análisis posquirúrgico

Grupo	Momento de análisis	Complicación	Incidencia % (casos)
Keller-Brandes	Post 6 meses	Metatarsalgia	7,4 (2)
		Neuroma de Morton	3,7 (1)
		Neuroma de Morton + metatarsalgia	3,7 (1)
	Post 1 año	Metatarsalgia	18,5 (5)
		Neuroma de Morton	11,1 (3)
	Post 3 años	Metatarsalgia	44,4 (12)
		Neuroma de Morton	3,7 (1)
		Neuroma de Morton + metatarsalgia	11,1 (3)
	Post 5 años	Metatarsalgia	48,1 (13)
		Neuroma de Morton + metatarsalgia	7,4 (2)
Hemiimplante	Post 6 meses	Retirada de implante	7,4 (2)
	Post 1 año	Retirada de implante	11,1 (3)
	Post 3 años	Retirada de implante	14,8 (4)
	Post 5 años	Retirada de implante	7,4 (2)

valoración de la escala AOFAS y sus subescalas, por lo general, asociados a una mayor efectividad para la artroplastia de resección con hemiimplante, aunque las diferencias no fueron estadísticamente significativas entre ambas técnicas en ninguno de los momentos postoperatorios. A modo de ejemplo, para la escala AOFAS global, comenzando ambos grupos de pacientes con la categoría pobre de la escala, mediante el hemiimplante se terminó en la categoría de bueno (promedio de 82,56 puntos) a los 5 años, mientras que con la técnica de Keller-Brandes se terminó en medio (promedio de 78,37 puntos).

Sin embargo, es importante destacar el resultado obtenido en el análisis múltiple de la varianza (MANOVA) en ambos grupos. Si bien tanto la técnica de Keller-Brandes como la artroplastia con hemiimplante se asociaron a resultados efectivos en la escala AOFAS de manera estadísticamente equivalente en la mayor parte de los casos, se encontraron considerables efectos del factor edad sobre la escala AOFAS en cada uno de los grupos por separado. De

esta forma, se observaron diferencias estadísticamente significativas ($p < 0,05$) asociadas al factor edad y que hacen referencia a mejores resultados del tratamiento en el grupo de Keller-Brandes en sujetos mayores de 55 años de edad a los 5 años postoperatorios y de la artroplastia con hemiimplante en sujetos menores de 55 años de edad en todos los momentos postoperatorios. Creemos que este es un aspecto clínico importante que destacar, que se adecúa a las indicaciones frecuentes de la artroplastia de resección de Keller-Brandes, en pacientes de edad avanzada^{1,4,17-21}, pero no sucede lo mismo para el caso del hemiimplante, dado que según se desprendió de la teoría, en general, esta técnica se indica en pacientes de 50 o más años de edad²², cuidadosamente seleccionados, no jóvenes^{1,23}.

El patrón de complicaciones observado en el presente estudio muestra gran similitud con los resultados comentados en la escala AOFAS con respecto al factor edad en ambos grupos. Las metatarsalgias fueron las principales complicaciones en el grupo con la artroplastia de Keller-Brandes.

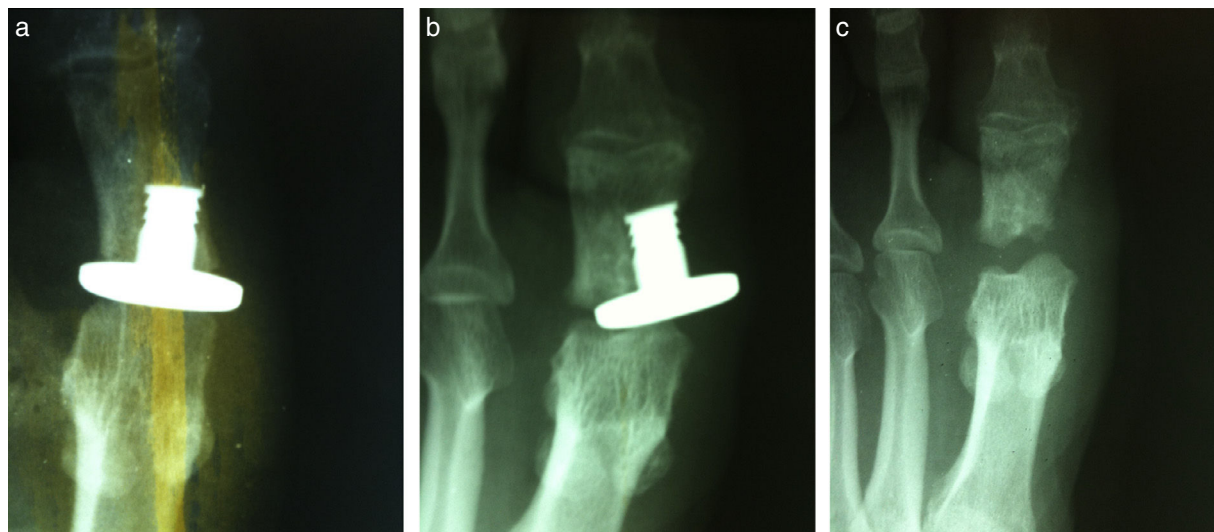


Figura 1 a) Imagen postoperatoria inmediata de un paciente con hemiimplante. b) Despegamiento aséptico del hemiimplante a los 4 meses. c) Imagen postoperatoria después de retirar el implante.

Todas estas se reprodujeron principalmente a los 3 y 5 años postintervención. Para el grupo de Keller-Brandes, a los 3 años la metatarsalgia se presentó con exclusividad en sujetos de 45 o menos años. A los 5 años tras la intervención, la metatarsalgia se presentó con una incidencia máxima del 38,5% en sujetos de entre 26 y 35 años, en todas las categorías etarias hasta los 55 años, y en sujetos de entre 56 y 65 años, pero solo con un 7,7%. Las complicaciones observadas en este grupo concuerdan con las afirmaciones de numerosos autores^{1,4,22,24-35}, aunque debe hacerse énfasis en la reducida variabilidad de complicaciones aparecida, aspecto que bien puede deberse a lo particular de la serie de casos. Solo como referencia, otras complicaciones de la artroplastia de resección de Keller-Brandes mencionadas según los autores son: recidiva de la deformidad, exceso de corrección, pérdida del primer radio y distribución de carga, que puede derivar en hallux varus y predisponer así a fracturas de estrés en los metatarsianos adyacentes^{32,36,37}; dedo flácido y no funcional, potencialmente en peores condiciones que en el escenario prequirúrgico²² y reducción del potencial de carga de peso con una escisión de la falange proximal mayor a un tercio^{21,27}. Ninguna de estas complicaciones fueron observadas en el presente estudio. Por su parte, en el grupo de hemiimplante, la única complicación observada fue la necesidad de retirar el implante por emigración (fig. 1a-c). Esto tuvo lugar exclusivamente en sujetos mayores de 55 años a los 3 y 5 años postoperatorios y no en sujetos más jóvenes. Es la opinión de los autores que este patrón podría venir determinado por la falta de calidad ósea en pacientes mayores. Este es posiblemente el factor más determinante para la aparición de esta complicación en este grupo de edad y supone una información clínica relevante a la hora de indicar este procedimiento. Otras complicaciones comunes, no halladas en nuestro estudio, aunque sí referenciadas por distintos autores son: deficiencias en la restauración de la carga de peso a la primera articulación metatarsofalángica³⁸; inestabilidad articular postoperatoria³⁹; formación de quistes óseos y respuesta inmune local⁴⁰; fractura, deformación o desplazamiento del implante, sinovitis y osteólisis^{20,30,41-44}.

Respecto de las mediciones radiológicas, tanto en el grupo de Keller-Brandes como en el del hemiimplante se produjeron resultados favorables en el AHAV y AIF, que los ubicaban dentro de los rangos de normalidad en los periodos postoperatorios. Por su parte, la artroplastia de Keller-Brandes produjo mejoras estadísticamente significativas respecto del AIM 1.º-2.º a partir del primer momento posquirúrgico (post 6 meses) y el efecto del hemiimplante respecto a este ángulo no produjo diferencias estadísticas en ninguno de los momentos posquirúrgicos. Es posible que este efecto se logre por la descompresión de las fuerzas articulares generada con la técnica de Keller-Brandes y ese efecto descompresivo no se consiga de la misma forma con los casos de resección con hemiimplante.

El presente estudio presenta algunas limitaciones metodológicas y sus resultados deben tomarse con cierta cautela. El presente estudio es principalmente observacional (no es un estudio aleatorizado) y la elección de tratamiento puede suponer un sesgo de selección. Los procedimientos fueron seleccionados de forma individual por el primer autor (L. D. A.) después de una evaluación detenida clínica y radiológica de cada caso concreto, y esto podría significar que

ciertas mediciones mejoraron por razones clínicas que no se consideraron y que tendrían que ver con la evaluación prequirúrgica de los casos. Por otro lado, a pesar de que las mediciones radiológicas fueron realizadas siempre por el mismo investigador, no se comprobó su fiabilidad y no sabemos si este aspecto ha podido influir los resultados obtenidos en el presente estudio.

En conclusión, del presente estudio, sobre las ventajas y desventajas de las técnicas de cirugía podológica del primer radio de Keller-Brandes y del hemiimplante, se deduce que ambas técnicas han mostrado valores similares en la escala AOFAS en los momentos postoperatorios a uno, 3 y 5 años. Sin embargo, parece ser que los resultados de cada técnica por separado son dependientes de la edad del paciente y del tiempo de evolución posquirúrgico. Concretamente, la técnica de Keller-Brandes es más ventajosa en pacientes mayores de 55 años de edad, de cualquier sexo y condición clínica previa, pero al cabo de 3-5 años postintervención quirúrgica pueden aparecer metatarsalgias por transferencias. Por su parte, la técnica del hemiimplante es más ventajosa en pacientes de 55 años de edad o menos. Este hecho podría estar relacionado con la complejidad del procedimiento de intervención, asociada a la necesidad de implantación en hueso con calidad suficiente para afianzar el implante.

Conflicto de intereses

Los autores no presentan conflictos de interés relevantes con el presente artículo.

Responsabilidades éticas

Protección de personas y animales. Los autores declaran que los procedimientos seguidos se conformaron a las normas éticas del comité de experimentación humana responsable y de acuerdo con la Asociación Médica Mundial y la Declaración de Helsinki.

Confidencialidad de los datos. Los autores declaran que han seguido los protocolos de su centro de trabajo sobre la publicación de datos de pacientes.

Derecho a la privacidad y consentimiento informado. Los autores han obtenido el consentimiento informado de los pacientes y/o sujetos referidos en el artículo. Este documento obra en poder del autor de correspondencia.

Agradecimientos

Los autores quieren agradecer a Javier Pascual su colaboración técnica y estadística para la realización del presente artículo.

Bibliografía

1. López Gavito EG. Hallux rigidus. *Artemisa*. 2006;2:295-304.
2. Vanore JV, Christensen JC, Kravitz SR, Schuberth JM, Thomas JL, Weil LS, et al. Clinical practice guideline first metatarsophalangeal joint disorders panel of the American College of Foot and Ankle Surgeons. *Diagnosis and treatment of first*

- metatarsophalangeal joint disorders. Section 2: Hallux rigidus. *J Foot Ankle Surg.* 2003;42:124–36.
3. Calvo de Cos A. Estudio de casos y controles para la evaluación de la asociación de parámetros morfológicos del pie y la presencia de hallux rigidus. [Tesis doctoral]. Tarragona, España: Universitat Rovira i Virgili; 2007.
 4. Brage ME, Ball ST. Surgical options for salvage of end-stage hallux rigidus. *Foot Ankle Clin.* 2002;7:49–73.
 5. Camasta CA. Hallux limitus and hallux rigidus. Clinical examination, radiographic findings, and natural history. *Clin Podiatr Med Surg.* 1996;13:423–48.
 6. Chang TJ. Stepwise approach to hallux limitus: A surgical perspective. *Clin Podiatr Med Surg.* 1996;13:449–59.
 7. Gerbert J. Double stem silicone implantation for first metatarsal phalangeal joint arthroplasty. En: Chang TJ, editor. *Master techniques in podiatric surgery: The foot and ankle.* Filadelfia: Lippincott Williams & Wilkins; 2005. p. 105–18.
 8. World Medical, Assembly. Declaration of Helsinki. Ginebra, Suiza: World Health Organization; 1964.
 9. Vanore JV, Montross WG, Jimenez AL, Dozier JS. First metatarsophalangeal joint arthroplasty. En: Southerland JT, editor. *McGlamry's comprehensive textbook of foot and ankle surgery.* 4.ª ed Filadelfia: Lippincott Williams & Wilkins; 2013. p. 362–99.
 10. López Morales JJ, Reyes Martin R. Procedimientos destructivos de la primera articulación metatarsofalángica. Técnica de Keller. En: Izquierdo Cases OJ, editor. *Podología quirúrgica.* Madrid: Elsevier España SA; 2006. p. 155–63.
 11. Jenkin WM. Keller Procedure. En: Gerbert J, editor. *Textbook of Bunion surgery.* Filadelfia: WB Saunders Company; 2001. p. 303–18.
 12. Kitaoka HB, Alexander LJ, Adelaar RS, Nunley JA, Myerson MS, Sanders M. Clinical rating systems for ankle-hindfoot, midfoot, hallux, and lesser toes. *Foot Ankle.* 1994;15:349–53.
 13. Barragán-Hervella RG, Morales-Flores F, Arratia-Ríos M, Buzo-Garcidueñas AY, Nesme-Ávila W, García-Villaseñor A. Resultados clínicos de la cirugía de mínima invasión de *hallux valgus*. *Acta Ortopédica Mexicana.* 2008;3:150–6.
 14. Guyton GP. Theoretical limitations of the AOFAS scoring systems: An analysis using Monte Carlo modeling. *Foot Ankle Int.* 2001;22:779–87.
 15. Thordarson DB, Rudicel SA, Ebramzadeh E, Gill LH. Outcome study of hallux valgus surgery—an AOFAS multi-center study. *Foot Ankle Int.* 2001;22:956–9.
 16. Toolan BC, Wright Quinones VJ, Cunningham BJ, Brage ME. An evaluation of the use of retrospectively acquired preoperative AOFAS clinical rating scores to assess surgical outcome after elective foot and ankle surgery. *Foot Ankle Int.* 2001;22:775–8.
 17. Hattrup SJ, Johnson KA. Subjective results of hallux rigidus following treatment with cheilectomy. *Clin Orthop Relat Res.* 1988;226:182–91.
 18. Love TR, Whynot AS, Farine I, Lavoie M, Hunt L, Gross A. Keller arthroplasty: A prospective review. *Foot Ankle.* 1987;8:46–54.
 19. Richardson EG. Keller resection arthroplasty. *Orthopedics.* 1990;13:1049–53.
 20. Shereff MJ, Jahss MH. Complications of silastic implant arthroplasty in the hallux. *Foot Ankle.* 1980;1:95–101.
 21. Wrighton JD. A ten-year review of Keller's operation. Review of Keller's operation at the Princess Elizabeth Orthopaedic Hospital, Exeter. *Clin Orthop Relat Res.* 1972;89:207–14.
 22. Beeson P. The surgical treatment of hallux limitus/rigidus: A critical review of the literature. *Foot.* 2004;1:6–22.
 23. Cracchiolo A 3rd, Weltmer JB Jr, Lian G, Dalseth T, Dorey F. Arthroplasty of the first metatarsophalangeal joint with a double-stem silicone implant. Results in patients who have degenerative joint disease failure of previous operations, or rheumatoid arthritis. *J Bone Joint Surg Am.* 1992;74:552–63.
 24. Belt EA, Kaarela K, Kauppi MJ, Lehto MU. Outcome of Keller resection arthroplasty in the rheumatoid foot. A radiographic follow-up study of 4 to 11 years. *Clin Exp Rheumatol.* 1999;17:387.
 25. Fuhrmann RA, Anders JO. The long-term results of resection arthroplasties of the first metatarsophalangeal joint in rheumatoid arthritis. *Int Orthop.* 2001;25:312–6.
 26. Flamme CH, Wülker N, Kuckerts K, Gossé F, Wirth CJ. Follow-up results 17 years after resection arthroplasty of the great toe. *Arch Orthop Trauma Surg.* 1998;117:457–60.
 27. Henry AP, Waugh W, Wood H. The use of footprints in assessing the results of operations for hallux valgus. A comparison of Keller's operation and arthrodesis. *J Bone Joint Surg Br.* 1975;57:478–81.
 28. Harrison MH, Harvey FJ. Arthrodesis of the first metatarsophalangeal joint for hallux valgus and rigidus. *J Bone Joint Surg.* 1963;45-A:471–80.
 29. Lipscomb PR. Arthrodesis of the first metatarsophalangeal joint for severe bunions and hallux rigidus. *Clin Orthop Relat Res.* 1979;142:48–54.
 30. Johnson KA, Saltzman CL. Complications of resection arthroplasty (Keller) and replacement arthroplasty (silicone) procedures. *Contemp Orthop.* 1991;23:139–47.
 31. Mann RA, Clanton TO. Hallux rigidus: Treatment by cheilectomy. *J Bone Joint Surg Am.* 1988;70:400–6.
 32. Silvestre O, Gomar F. Cirugía ortopédica del pie diabético. En: Marinello Roura J, Blanes Mompó JI, Escudero Rodríguez JR, Ibáñez Esquembre V, Rodríguez Olaj J, editores. *Tratado de pie diabético.* Madrid: Jarpyo; 2002. p. 155–63.
 33. Shereff MJ, Baumhauer JF. Hallux rigidus and osteoarthritis of the first metatarsophalangeal joint. *J Bone Joint Surg Am.* 1998;80:898–908.
 34. Stewart J, Reed JF 3rd. An audit of Keller arthroplasty and metatarsophalangeal joint arthrodesis from national data. *Int J Low Extrem Wounds.* 2003;2:69–73.
 35. Vallier GT, Petersen SA, LaGrone MO. The Keller resection arthroplasty: A 13-year experience. *Foot Ankle.* 1991;11:187–94.
 36. Danon G, Pokrassa M. An unusual complication of the Keller bunionectomy: Spontaneous stress fractures of all lesser metatarsals. *J Foot Surg.* 1989;28:335–9.
 37. Ford LT, Gilula LA. Stress fractures of the middle metatarsals following the Keller operation. *J Bone Joint Surg Am.* 1977;59:117–8.
 38. Mølster AO, Lunde OD, Rait M. Hallux rigidus treated with the Swanson silastic hemi-joint prosthesis. *Acta Orthop Scand.* 1980;51:853–6.
 39. Sethu A, D'Netto DC, Ramakrishna B. Swanson's silastic implants in great toes. *J Bone Joint Surg Br.* 1980;62-B:83–5.
 40. Schilero J. The implications of silicone implant surgery. *J Foot Surg.* 1984;23:66–9.
 41. Granberry WM, Noble PC, Bishop JO, Tullos HS. Use of a hinged silicone prosthesis for replacement arthroplasty of the first metatarsophalangeal joint. *J Bone Joint Surg Am.* 1991;73:1453–9.
 42. Gordon M, Bullough PG. Synovial and osseous inflammation in failed silicone-rubber prostheses. *J Bone Joint Surg Am.* 1982;64:574–80.
 43. Lemon RA, Engber WD, McBeath AA. A complication of silastic hemiarthroplasty in bunion surgery. *Foot Ankle.* 1984;4:262–6.
 44. Sammarco GJ, Tabatowski K. Silicone lymphadenopathy associated with failed prosthesis of the hallux: A case report and literature review. *Foot Ankle.* 1992;13:273–6.