



CASO CLÍNICO

Artículo bilingüe español / inglés

Rev Esp Podol. 2025;36(2):143-147

DOI: <http://dx.doi.org/10.20986/revesppod.2025.1755/2025>

Tratamiento quirúrgico de ganglión polinodular intratendinoso. Caso clínico

Surgical management of intratendinous multinodular ganglion. A clinical case

Ana M.^a Rayo Pérez¹, Rafael Rayo Rosado¹, Rafael Rayo Martín¹, Alberto Rayo Martín² y Raquel García de la Peña¹

¹Departamento de Podología. Universidad de Sevilla, España. ²Clinica Rayo. Arahal, Sevilla, España

Palabras claves:

Ganglión, quiste sinovial, tumor benigno, tratamiento quirúrgico, tumor vaina sinovial.

Resumen

Los gangliones son las tumoraciones benignas más frecuentes de las partes blandas del pie y el tobillo, y aunque suelen ser asintomáticos, pueden producir dolor, limitación funcional y dificultad para el uso de calzado según su localización. Se presenta el caso de un varón de 54 años con una tumoración dolorosa en el dorso del pie derecho, sobre el trayecto del tendón extensor largo del 4.º dedo, de 3 meses de evolución tras un traumatismo local. La ecografía reveló una masa hipoecoica dependiente de la vaina tendinosa, compatible con quiste sinovial, confirmada posteriormente mediante estudio histopatológico. El tratamiento inicial mediante drenaje percutáneo ecoguiado con aspiración del contenido e infiltración de acetónido de triamcinolona resultó ineficaz, persistiendo la lesión y la sintomatología. Ante la falta de respuesta, se realizó exéresis quirúrgica ambulatoria completa, incluyendo el pedículo y la porción de vaina sinovial, bajo anestesia regional y profilaxis antibiótica. La evolución postoperatoria fue favorable, sin complicaciones ni recidivas, con recuperación funcional completa y reincorporación al uso de calzado cerrado al año de seguimiento. Este caso destaca la efectividad de la exéresis quirúrgica completa en gangliones sintomáticos del pie refractarios a tratamientos conservadores, así como la importancia de la confirmación histopatológica para descartar otras lesiones de presentación clínica similar.

Keywords:

Ganglion, synovial cyst, benign tumor, surgical treatment, tendon sheath tumor.

Abstract

Ganglion cysts are the most common benign soft tissue tumors of the foot and ankle. Although often asymptomatic, they may cause pain, functional limitation, and difficulty wearing shoes depending on their location. We report the case of a 54-year-old male presenting with a painful mass on the dorsum of the right foot, along the course of the extensor digitorum longus tendon of the fourth toe, with a three-month evolution following local trauma. Ultrasonography revealed a hypoechoic mass arising from the tendon sheath, consistent with a synovial cyst, subsequently confirmed by histopathological examination. Initial management with ultrasound-guided percutaneous drainage, including aspiration and triamcinolone acetonide injection, proved ineffective, with persistent lesion and symptoms. Due to the lack of response, a complete outpatient surgical excision was performed, including the pedicle and associated portion of the tendon sheath, under regional anesthesia and prophylactic antibiotic coverage. Postoperative recovery was uneventful, with no complications or recurrence, full functional restoration, and resumption of wearing closed shoes at one-year follow-up. This case highlights the efficacy of complete surgical excision for symptomatic foot ganglia refractory to conservative treatment and emphasizes the importance of histopathological confirmation to exclude other lesions with similar clinical presentation.

Recibido: 04-09-2025

Aceptado: 01-11-2025



0210-1238 © Los autores. 2025.
Editorial: INSPIRA NETWORK GROUP S.L.
Este es un artículo Open Access bajo la licencia CC Reconocimiento 4.0 Internacional
(www.creativecommons.org/licenses/by/4.0/).

Correspondencia:

Alberto Rayo Martín
clinarayo@gmail.com

Introducción

Los gangliones representan las tumoraciones benignas más frecuentes de las partes blandas en extremidades superiores e inferiores, aunque su incidencia exacta en el pie y el tobillo es relativamente baja en comparación con la muñeca¹. Se caracterizan por ser quistes sinoviales llenos de contenido gelatinoso, frecuentemente asociados a cápsulas articulares, vainas tendinosas o estructuras periarticulares. A pesar de su benignidad, su localización puede producir síntomas significativos, incluyendo dolor, limitación funcional, compresión de estructuras neurovasculares y dificultades con el calzado, factores que motivan la intervención quirúrgica^{2,3}.

Los gangliones intratendinosos constituyen una variante poco frecuente, con implicación directa del tendón afectado y potencial para comprometer la función digital. Estos quistes pueden desarrollarse de manera espontánea o tras traumatismos repetitivos o procedimientos quirúrgicos previos, como se ha descrito en casos asociados a liberación del ligamento para dedo en gatillo, donde se observó la formación de múltiples gangliones a lo largo del tendón flexor digital⁴. Su diagnóstico requiere una evaluación cuidadosa mediante estudios de imagen, siendo la ecografía y la resonancia magnética las herramientas más utilizadas para determinar la relación con estructuras tendinosas y articulares, así como para planificar el abordaje quirúrgico^{5,6}.

El tratamiento conservador de los gangliones incluye aspiración percutánea y, en algunos casos, infiltración con corticosteroides. Sin embargo, la evidencia indica que estas estrategias presentan altas tasas de recurrencia debido a la persistencia del pedículo sinovial o de lesiones satélite adyacentes⁷⁻⁹. Estudios recientes han subrayado que la resección quirúrgica completa, incluyendo pedículo y cápsula asociada, es fundamental para minimizar la recurrencia y garantizar la resolución clínica^{1,4,8}. La cirugía abierta sigue siendo la técnica más empleada en localizaciones distales o de difícil acceso, mientras que los abordajes endoscópicos o artroscópicos se reservan para gangliones con localización favorable y cirujanos experimentados, ofreciendo ventajas como menor invasividad y recuperación funcional más rápida^{6,8}.

Aunque la mayoría de los casos publicados se concentran en gangliones del hallux, mediopié y tendones flexores, los gangliones intratendinosos de los extensores digitales, especialmente en dedos menos frecuentes como el 4.º dedo, son escasamente reportados, lo que limita la evidencia sobre manejo quirúrgico específico y pronóstico funcional^{6-8,10}. Esto justifica la importancia de la documentación de casos clínicos y series pequeñas que permitan consolidar estrategias terapéuticas seguras y efectivas, mejorar la comprensión de la anatomía quirúrgica, y reducir la recurrencia y complicaciones postoperatorias. Este trabajo presenta un caso clínico de ganglión intratendinoso en el que se realizó extirpación quirúrgica del mismo con posterior confirmación histopatológica.

Caso clínico

Varón de 54 años que acudió a consulta por tumoración en el dorso del pie derecho, dolorosa con el uso de calzado cerrado y de aparición tras traumatismo directo en la zona. El cuadro presentaba 7 meses de evolución, con dolor leve de tipo mecánico, más referido como presión / molestia que como dolor agudo, sin eritema, calor ni secreción.

El paciente no presentaba alergias medicamentosas conocidas ni antecedentes médicos de interés. No se registraron antecedentes familiares de patología musculoesquelética relevante.

La inspección (Figura 1) mostró una tumoración nodular de 2/2.5 cm de diámetro en el dorso del pie derecho, sobre el trayecto del tendón extensor largo del 4.º dedo, sin signos inflamatorios ni alteraciones cutáneas. A la palpación, la masa era elástica, fluctuante, móvil respecto a la piel, pero fija a planos profundos, con dolor leve a la presión. La movilidad articular estaba conservada, con ligera molestia en la dorsiflexión forzada de los dedos menores. Pulsos pedios y tibiales posteriores conservados y sensibilidad íntegra.

En la exploración biomecánica se objetivó pronación leve del retropié. Durante la marcha, el paciente completaba fases de apoyo y propulsión, con dolor al tensionar el tendón extensor del 4.º dedo. Se constató dificultad para el uso de calzado cerrado, con alivio al utilizar calzado amplio o abierto.

La evaluación mediante cuestionarios estandarizados mostró una afectación leve en la función y la calidad de vida del paciente. En el cuestionario SF-36 se evidenció una limitación discreta en los dominios de dolor corporal y función física. Por su parte, el *Foot Function Index* (FFI) obtuvo una puntuación de 32/100, lo que indica una limitación funcional leve, fundamentalmente asociada al uso de calzado cerrado.

La ecografía musculoesquelética (Figura 2) reveló imagen polinodular hipoecoica, homogénea, con refuerzo acústico posterior,

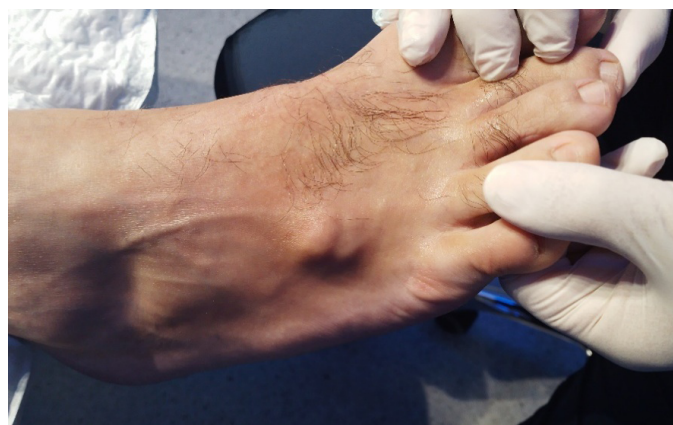

Figura 1. Imagen clínica.

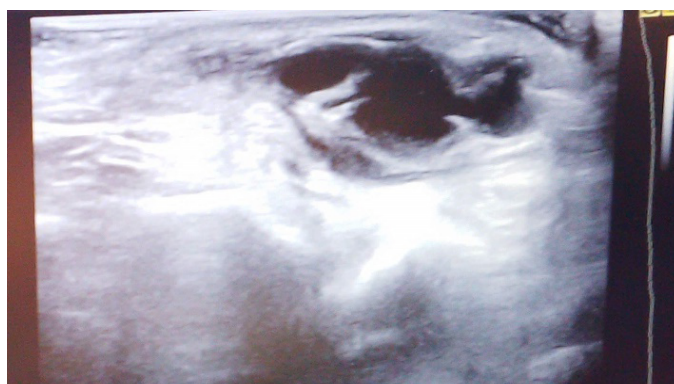


Figura 2. Ecografía de la lesión en eje largo.

dependiente de la vaina del tendón extensor largo del 4.º dedo, compatible con ganglión sinovial. La radiografía simple (anteroposterior y lateral) descartó alteraciones óseas, calcificaciones o erosiones.

El diagnóstico de sospecha correspondió a un ganglión dependiente de la vaina sinovial del tendón extensor largo del 4.º dedo del pie derecho, localizado en posición distal respecto a la articulación metatarso-cuboidea del 4.º radio, cuya caracterización ecográfica permitió descartar patología articular asociada.

Respecto al manejo terapéutico, en mayo de 2024 se realizó un procedimiento mínimamente invasivo consistente en drenaje percutáneo ecoguiado de la lesión, con aspiración del material gelatinoso característico e infiltración intralesional de corticoesteroide (Trigon Depot®), con el objetivo de reducir la recurrencia. La evolución clínica resultó insatisfactoria, persistiendo la tumoración y la sintomatología asociada.

Dado el fracaso del tratamiento conservador, en agosto de 2025 se indicó exéresis quirúrgica ambulatoria (Figura 3). El procedimiento se efectuó bajo anestesia local mediante bloqueo nervioso periférico (5 ml de mepivacaína al 3 %) y bajo isquemia mediante torniquete neumático a nivel de tercio distal de la pierna, con presión de 250 mm de Hg. Se utilizó 5 mg de Diazepam® a modo de sedación y profilaxis antibiótica intraoperatoria con 2 g de cefazolina intravenosa. Se practicó una incisión longitudinal sobre el trayecto del tendón extensor largo del 4.º dedo, procediéndose a disección roma cuidadosa hasta la identificación de la cápsula quística. Posteriormente, se realizó resección completa del ganglión junto con su pedículo y la porción de vaina sinovial asociada, preservando las estructuras tendinosas adyacentes. El cierre se efectuó por planos: planos profundos con sutura reabsorbible (Vicryl 3/0®) y cierre cutáneo intradérmico con Monocryl 5/0®.

El manejo postoperatorio incluyó analgesia oral pautada (paracetamol 1 g y metamizol 575 mg), curas seriadas semanales y descarga parcial con zapato postoperatorio durante 2 semanas, avanzando posteriormente a carga completa tras la adecuada cicatrización. La evolución transcurrió sin complicaciones infecciosas ni mecánicas.

El estudio histopatológico de la pieza quirúrgica confirmó el diagnóstico de quiste sinovial (ganglión), compuesto por fragmento blanquecino de 2.3 x 1.8 cm con pared fibrosa carente de revestimiento epitelial y contenido de naturaleza mucinosa-gelatinosa.

En la revisión (Figura 4) al año postquirúrgico (septiembre de 2025), el paciente presentaba ausencia de recidiva tumoral, cicatriz estable, movilidad conservada y reincorporación completa a la actividad habitual, incluyendo el uso de calzado cerrado sin molestias, evidenciándose además una mejoría significativa en las escalas funcionales, con normalización en los dominios de dolor corporal y función física del SF-36, y un FFI de 5/100, sin limitación funcional.

Discusión

Los gangliones y quistes sinoviales representan una de las causas más frecuentes de tumoraciones benignas en el pie y el tobillo, con una prevalencia que varía ampliamente según las series publicadas. Se estima que hasta un 10–12 % de las tumoraciones de partes blandas en esta localización corresponden a gangliones, siendo más habituales en el dorso del pie y en relación con vainas tendinosas o cápsulas articulares^{11,12}. A pesar de su carácter benigno, su presentación clínica puede ser variable: desde asintomáticos y de hallazgo

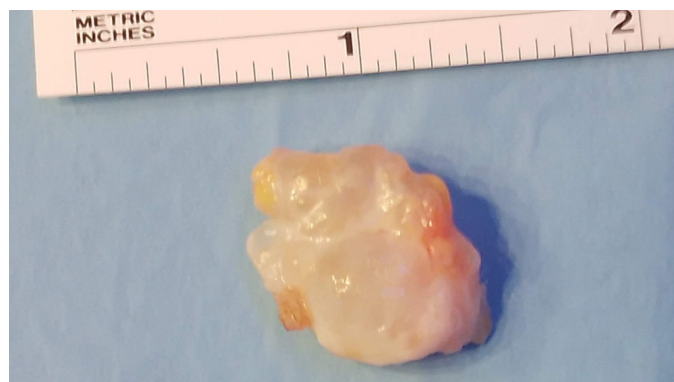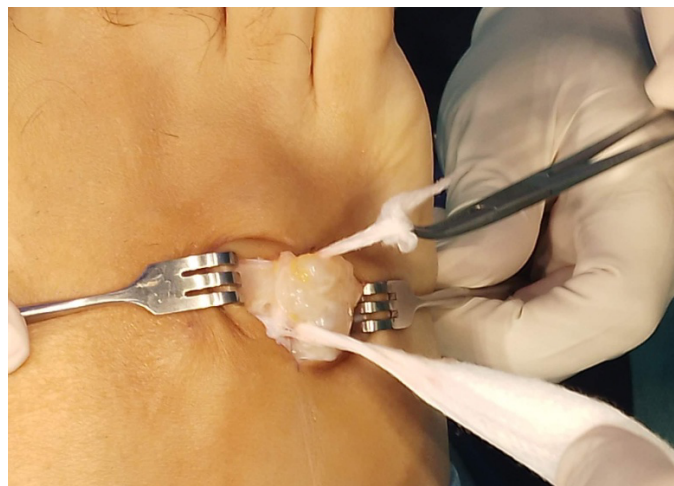


Figura 3. Imagen intraoperatoria.

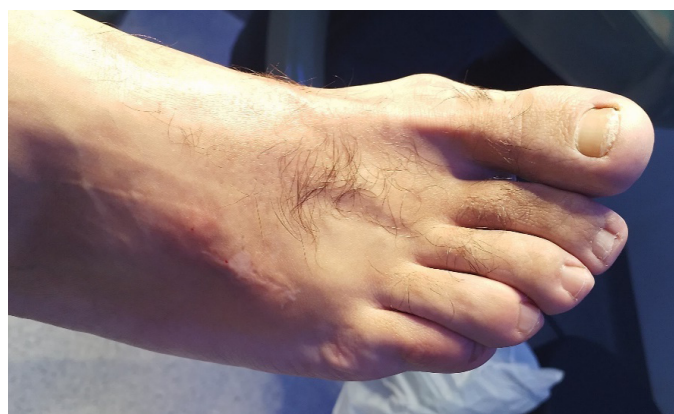

Figura 4. Imagen posquirúrgica al año.

casual hasta lesiones dolorosas, limitantes o incluso responsables de fenómenos compresivos sobre estructuras óseas y nerviosas^{13,14}.

En el caso presentado, el ganglión se desarrolló a nivel de la vaina del tendón extensor largo del 4.º dedo, una localización excepcional que plantea dificultades diagnósticas diferenciales con otros tumores benignos del pie, tales como angioleiomiomas o lipomas^{15,16}. La ecografía constituye una herramienta inicial de gran utilidad por su accesibilidad y capacidad para diferenciar lesiones

quísticas de lesiones sólidas, mientras que la resonancia magnética se reserva para casos de duda diagnóstica o de planificación quirúrgica compleja¹⁷.

En cuanto al manejo terapéutico, la literatura destaca múltiples estrategias que van desde la observación clínica hasta la aspiración percutánea con o sin infiltración de corticosteroides, pasando por técnicas quirúrgicas abiertas o endoscópicas¹⁸⁻²⁰. La aspiración y la infiltración con triamcinolona, como se aplicó inicialmente en este paciente, se asocian a una elevada tasa de recurrencia, reportada entre el 50 y el 70 %, debido a la persistencia del pedículo sinovial y a la comunicación con la articulación o vaina tendinosa^{17,18}. De hecho, Muramatsu y cols.²¹ describieron la persistencia de quistes satélites tras tratamientos conservadores, subrayando la dificultad de erradicar el origen sinovial sin un abordaje quirúrgico completo.

La exéresis quirúrgica abierta continúa siendo el tratamiento de elección en la mayoría de los casos sintomáticos, con tasas de recurrencia significativamente menores que las obtenidas mediante aspiración. Series recientes en gangliones del pie y del tobillo refieren recurrencias entre el 5 y el 15 % tras resección completa, dependiendo de la localización y de la técnica empleada^{22,23}. En el caso descrito, la exéresis incluyó la resección del pedículo y de la porción de vaina sinovial asociada, lo cual entendemos como fundamental para minimizar la recidiva. Estudios como el de Papanastasiou y cols.²³ confirman que la resección completa del quiste junto a su pedículo es un factor pronóstico clave para la reducción del riesgo de recurrencia.

Por otra parte, en los últimos años han cobrado protagonismo las técnicas endoscópicas y artroscópicas, especialmente en gangliones del mediopié y del hallux. Estas técnicas permiten una resección menos invasiva, con recuperación más rápida y mejor resultado estético²⁴⁻²⁶. Sin embargo, requieren experiencia quirúrgica y no siempre son factibles en localizaciones distales o muy próximas a estructuras neurovasculares. Harries y Lui¹⁹ mostraron buenos resultados con resecciones endoscópicas en gangliones complejos en herradura del hallux, aunque advierten que la curva de aprendizaje y la selección adecuada del paciente son determinantes. En comparación, la cirugía abierta, como en el caso aquí presentado, ofrece una visualización directa y mayor seguridad en zonas anatómicamente estrechas como la vaina de los extensores digitales.

Las complicaciones postoperatorias descritas en la literatura son infrecuentes, aunque pueden incluir infección superficial, dehiscencia, rigidez articular o daño nervioso. En nuestro paciente no se registraron incidencias, concordando con las tasas bajas de complicaciones reportadas en series amplias^{14,15,22}. El control del dolor postoperatorio, la carga progresiva con zapato postquirúrgico y las curas periódicas se alinean con las recomendaciones actuales de protocolos ambulatorios en cirugía ambulatoria del pie.

Otro aspecto relevante es la importancia del análisis histopatológico. Como subrayan Gerstner Saucedo y cols.¹⁶, lesiones aparentemente compatibles con gangliones pueden corresponder a otras entidades tumorales benignas o incluso a lesiones raras como angioliomiomas. Por tanto, la confirmación anatomopatológica es indispensable para establecer el diagnóstico definitivo y descartar diagnósticos diferenciales.

En términos de pronóstico, los resultados funcionales tras la exéresis quirúrgica de los gangliones del pie son favorables, con mejoría del dolor, reducción de la limitación funcional y escasas recurrencias^{24,25}.

En nuestro caso, la resolución clínica fue completa tras la cirugía, sin recidiva en el seguimiento inicial, lo que se alinea con la evidencia de la literatura sobre la efectividad de la exéresis abierta en lesiones bien delimitadas y accesibles.

En conclusión, el presente caso clínico ilustra que los gangliones localizados en la vaina de los tendones extensores del pie, aunque infrecuentes, pueden generar limitaciones funcionales relevantes y dificultades con el uso del calzado. El drenaje percutáneo ecoguiado con infiltración de corticoides constituye una opción terapéutica inicial, pero presenta una elevada tasa de recurrencia, como se evidenció en este paciente. La exéresis quirúrgica completa, incluyendo el pedículo y la porción de vaina sinovial asociada, se confirma como la alternativa más eficaz para resolver la sintomatología, minimizar el riesgo de recidiva y permitir la reincorporación funcional plena. El seguimiento clínico y la confirmación histopatológica resultan imprescindibles para garantizar un abordaje integral y descartar otras lesiones que pueden simular un ganglión.

Conflicto de intereses

Ninguno.

Financiación

Ninguna.

Contribución de los autores

Concepción y diseño del trabajo: ARM. Recogida de datos: AMRP. Análisis e interpretación de los resultados: RGP. Creación, redacción y preparación del boquete inicial: RRM. Concepción y diseño del trabajo: ARM.

Bibliografía

- Gioia di Chiacchio N, di Chiacchio N, Ocampo-Gaza J, Fonseca Noriega L, Freire Santos LA. Surgical treatment of digital mucous cysts with autografting of the overlying skin: A retrospective observational study of 29 cases. *Skin Appendage Disord*. 2025. DOI:10.1159/000547018.
- Cankurtaran D, Özer B, Çelikel F, Sökmen R, Ünlü Akyüz E. Peroneal nerve palsy due to synovial cyst: An unusual cause of foot drop in a nine-year-old child. *Turk J Phys Med Rehabil*. 2022;68(4):547-9. DOI: 10.5606/tftrd.2022.7685.
- Fitzsimmons P, Owens RP, Simoncini A, Haddad HW, Kazmi A, Rodriguez RF. Synovial cysts as a rare cause of tarsal tunnel syndrome discovered using ultrasound: A case report. *Pain Med Case Rep*. 2024;8(7):279-83.
- Lee YK. Formation of multiple ganglion cysts along the flexor tendon after open A1 pulley release for trigger finger: A case report. *Medicine (Baltimore)*. 2022;101(29):e29663. DOI: 10.1097/MD.00000000000029663.
- Guzman A, Williams N, Dela Rueda T, Xiao E, Caliman A, Chen JL, et al. Atraumatic intra-articular, extra-synovial ganglion cyst of the lateral knee deep to the iliotibial band: a case report and review of the literature. *Clin Case Rep*. 2024;12(2):e8501. DOI: 10.1002/ccr3.8501.
- Chan CK, Lui TH. Endoscopic ganglionectomy of the extensor digitorum longus tendon: An extraganglionic approach. *Arthrosc Tech*. 2021;10(9):e2073-7. DOI: 10.1016/j.eats.2021.05.002.
- Park JJ, Seok HG, Yan H, Park CH. Recurrence of intratendinous ganglion due to incomplete excision of satellite lesion in the extensor digitorum brevis tendon: A case report. *World J Clin Cases*. 2022;10(36):13373-80. DOI: 10.12998/wjcc.v10.i36.13373.
- Hao YJ, Li J, Chang JC, Fan JQ, Lyu ZX, Chang BQ, et al. [Clinical efficacy of arthroscopic limited excision of flexor hallucis longus tendon sheath combined with open technique of posterior ankle joint capsule for hallucal ganglion cyst deriving from ankle joint]. *Zhonghua Wai Ke Za Zhi*. 2025;63(9):829-35.

9. Graham JG, McAlpine L, Medina J, Jawahier PA, Beredjikian PK, Rivlin M. Recurrence of ganglion cysts following re-excision. *Arch Bone Jt Surg.* 2021;9(4):387-90.
10. Aldairi AS, Alsaedi F, Bundagji Y, Al-Zaidi R, Alotaibi H. Ganglion cyst at the lateral aspect of the first metatarsophalangeal joint: Dermatological management with punch biopsy excision. *Cureus.* 2025;17(3):e80987. DOI: 10.7759/cureus.80987.
11. Tay AYW, Tay KS, Thever Y, Hao Y, Yeo NEM. An epidemiological review of 623 foot and ankle soft tissue tumours and pseudo-tumours. *Foot Ankle Surg.* 2021;27(4):400-4. DOI: 10.1016/j.fas.2020.05.004.
12. Ajit Singh V, Sandhu V, Tze Yong C, Yasin NF. Tumours of the foot: A 10 years retrospective analysis. *J Orthop Surg (Hong Kong).* 2024;32(1):10225536241248706. DOI: 10.1177/10225536241248706.
13. Shimozone Y, Mizuno Y, Funakoshi N, Kobayashi M, Matsuda S, Yamashita F. Ganglion cyst of the foot causing second and third metatarsal stress reactions and fractures: A case report. *Cureus.* 2024;16(7):e65387. DOI: 10.7759/cureus.65387.
14. Koketsu K, Kim K, Tajiri T, Isu T, Morimoto D, Kokubo R, et al. Ganglia-induced tarsal tunnel syndrome. *J Nippon Med Sch.* 2024;91(1):114-8. DOI: 10.1272/jnms.JNMS.2024_91-203.
15. Fritzsche H, Weidlich A, Schaser KD, Mehnert E, Winkler D, Rammelt S. Benign tumours of foot and ankle. *EFORT Open Rev.* 2023;8(6):397-408. DOI: 10.1530/EOR-22-0098.
16. Gerstner Saucedo J, Coriat N, Tamayo Y, Moreno J, Gerstner JB, Cardoso FN. Angioleiomyoma of the foot presenting as a ganglion cyst: a case of mistaken identity. *Cureus.* 2025;17(8):e90980. DOI: 10.7759/cureus.90980.
17. Gregush RE, Habusta SF. Ganglion cyst. En: *StatPearls. Treasure Island (FL): StatPearls Publishing; 2025.*
18. Arshad Z, Iqbal AM, Al Shdefat S, Bhatia M. The management of foot and ankle ganglia: A scoping review. *Foot (Edinb).* 2022;51:101899. DOI: 10.1016/j.foot.2021.101899.
19. Harries RJ, Lui TH. Endoscopic resection of horseshoe ganglion of the great toe. *Arthrosc Tech.* 2024;13(10):103084. DOI: 10.1016/j.eats.2024.103084.
20. Chan SY, Lui TH. Endoscopic resection of horseshoe ganglion of the lateral midfoot. *Arthrosc Tech.* 2024;13(8):103002. DOI: 10.1016/j.eats.2024.103002.
21. Muramatsu K, Tani Y, Kobayashi M, Sugimoto H, Iwanaga R, Mihara A, et al. Refractory satellite ganglion cyst in the hallux and finger. *Mod Rheumatol Case Rep.* 2023;7(1):257-60. DOI: 10.1093/mrcr/rxac036.
22. Bak GG, Lee HS, Choi YR, Kim TH, Kim SH. Excision with temporary interphalangeal joint pin fixation for toe ganglion cysts. *Clin Orthop Surg.* 2023;15(4):653-8. DOI: 10.4055/cios22321.
23. Papanastassiou ID, Tolis K, Savvidou O, Fandridis E, Papagelopoulos P, Spyridonos S. Ganglion cysts of the proximal tibiofibular joint: Low risk of recurrence after total cyst excision. *Clin Orthop Relat Res.* 2021;479(3):534-42. DOI: 10.1097/CORR.0000000000001329.
24. Fukushima H, Kimura T, Saito M, Kubota M. Ganglion cysts in the hallux: A report of two cases. *Cureus.* 2024;16(2):e54423. DOI: 10.7759/cureus.54423.
25. Walls RC, Ubillus HA, Azam MT, Kennedy JG, Walls RJ. Intra-tendinous ganglion cyst of the peroneus tertius: A case report and literature review. *Am J Case Rep.* 2023;24:e938498. DOI: 10.12659/AJCR.938498.
26. Zhang QL, Chen L, Han MT, Xu BQ, Hu Y, Li ZX. Clinical efficacy analysis of arthroscopic treatment for hallux ganglion cyst deriving from ankle joint. *Zhonghua Wai Ke Za Zhi.* 2023;61(11):982-8.