

# EFFECTIVIDAD DE LA COMBINACIÓN DE TERAPIA DE PRESIÓN NEGATIVA Y UNA DERMIS ARTIFICIAL EN EL TRATAMIENTO DE UNA PAPILOMATOSIS PLANTAR.

Raúl Juan Molines Barroso<sup>1</sup>, Esther García Morales<sup>1</sup>, Almudena Cecilia Matilla<sup>1</sup>, Silvia Allas Aguado<sup>1</sup>, Francisco Javier Álvaro Alfonso<sup>1</sup>, Rebeca Bueno Feroso<sup>1</sup>.  
1. Podólogos.

## CORRESPONDENCIA

Raúl Juan Molines Barroso  
rauljmolines@hotmail.com

EFFECTIVIDAD DE LA COMBINACIÓN DE TERAPIA DE PRESIÓN NEGATIVA Y UNA DERMIS ARTIFICIAL EN EL TRATAMIENTO DE UNA PAPILOMATOSIS PLANTAR

## RESUMEN

**Caso clínico:** Paciente varón de 65 años, diagnosticado recientemente de DM, acudió a la Clínica Universitaria de Podología de la UCM, presentando una amplia verruga en mosaico, bajo la 1ª, 2ª y parte de la 3ª cabeza metatarsal del pie izquierdo, de 4 años de evolución. Dado que el paciente había sido sometido a multitud de tratamientos locales, y tras descartar la malignización mediante biopsia de tejido, se decidió intervenir quirúrgicamente la lesión y tras realizar un amplio desbridamiento, se usó una terapia de presión negativa (TPN) continua, a 150 mm de Hg y posteriormente se fijó una dermis de tejido artificial. La TPN estimuló el desarrollo prematuro de tejido de granulación sobre la fascia plantar en 23 días, eliminando el exceso de fluidos, disminuyendo la contaminación bacteriana y evitando así la reinfección. Posteriormente, el injerto de dermis artificial, fijado mediante sutura, favoreció una histogénesis similar a la dermatogénesis embrionaria, evitándose el desarrollo de cicatrices dolorosas en la planta del pie. El uso combinado de una dermis artificial y TPN es una alternativa terapéutica adecuada, que mejora la cicatrización en amplios desbridamientos del pie, donde se exponen estructuras nobles y evita la aparición de cicatrices patológicas.

## PALABRAS CLAVE

Papiloma en mosaico, terapia de presión negativa, dermis artificial.

## ABSTRACT

**Case report:** A 65 years old men patient, recently was diagnosed of DM, he came up to the podiatric university clinic of UCM, with the presence of mosaic great verruca, under metatarsal heads first, second and third in the left foot, since 4 years ago. We decided carry out a surgical intervention in the lesion due to patient had be subject to a lot of local treatments and after malignant discard though tissue biopsy and after debridement, it used the continuous vacuum assisted closure (VAC) to 150 mm Hg and subsequent it fastened an artificial tissue dermis. In 23 days the VAC therapy stimulated an early granulation tissue on the plantar fascia, removing the moisture extra, decreasing the bacterium charge and avoiding a new infection. Subsequent, the artificial dermis flap was fixed through stitches, which induced histogenesis analogous to normal embryonic dermatogenesis, suppressing the painful scars. The combination of artificial dermis and VAC is a good therapeutic alternative, which stimulate the wound healed when it applied to great debridement on the foot, where the deep structures are exposed and it suppress the pathological scars.

## KEY WORDS

Mosaic papillomavirus, vacuum asisted closure, artificial dermis.

## INTRODUCCIÓN

La verruga común se clasificada dentro de las enfermedades infecciosas, causadas por el virus del papiloma humano (VPH) y han sido causa de frustración, tanto para pacientes como para profesionales, desde principios de los tiempos griegos y romanos(Lipke 2006). El agente causal, fue aislado por primera vez en 1949 por Strauss et al(Leman and Benton 2000).

Se estima una incidencia elevada en el ser humano, en torno al 7-10% de la población, siendo más frecuente entre deportistas, nadadores, practicantes de artes marciales y entre los 5 y los 20 años. El mecanismo de transmisión es de forma directa mediante el contacto persona a persona o de forma indirecta por fómites(Lipke 2006).

Se denominan conforme al lugar de aparición (plantares, subungueales, genitales, etc.), por su forma de crecimiento (endofíticas, exofíticas, endo-exofíticas) o por su apariencia (vulgares, planas, acuminadas, en mosaico, etc.)(Valero Salas 2003; Lipke 2006).

La verruga plantar profunda es una mácula pequeña y brillante en los primeros estadios, que posteriormente adopta una forma redondeada típica, bien definida, con una superficie rugosa, de aspecto que-ratósico y rodeada de un anillo liso de capa córnea engrosada. Las verrugas carecen de dermatoglifos y en su superficie, se observan múltiples puntos negros que representan pequeños capilares trombosados. El dolor es frecuente, aunque de intensidad variable o incluso puede ser ausente(Valero Salas 2003).

Varias lesiones en el pie pueden agruparse de tal modo que se presentan como una y que al deslaminarlas revelan núcleos múltiples; es lo que se denomina verruga en mosaico. Suele ser refractaria a todo tipo de tratamiento. Se localizan habitualmente en el talón o sobre la cabeza de los metatarsianos(Valero Salas 2003). La verruga mirmecia es un concepto histopatológico que define a verrugas profundas y de difícil tratamiento(Lipke 2006).

Existe un enorme armamento de terapias combinadas y únicas para el tratamiento de las verrugas. Dado que actualmente no existe ningún tratamiento que haya demostrado una eficacia del 100% en la resolución de estas lesiones y sobre todo que evite al 100% su recurrencia(Gibbs, Harvey et al. 2002; Lipke 2006; powell 1998; 8<sup>1</sup>: 26-32), cada paciente debería considerarse de manera individual. La elección dependerá de factores como el dolor provocado por la terapia, la edad y estado inmunológico del paciente, localización, recurrencia, forma y duración de la lesión, el coste y cumplimiento del tratamiento, así como de la habilidad del profesional(Leman and Benton 2000; Lipke 2006; powell 1998; 8<sup>1</sup>: 26-32).

Las verrugas como tumores benignos asociados frecuentemente a una baja mortalidad, deberían ser solamente escindidos si el diagnóstico es difícil(Leman and Benton 2000; Gibbs, Harvey et al. 2002; Lipke 2006). Se trata de una terapia destructiva diseñada para eliminar todos los tejidos epidérmicos infectados con el virus incluyendo las células de la capa basal(Lipke 2006).

La excisión quirúrgica será la última opción de tratamiento principalmente en la planta del pie ya que recidiva en un 30% y pueden aparecer cicatrices dolorosas. Mientras que la escisión no es aconsejable, la retirada bajo anestesia local mediante cure-

taje, cauterización, o electrodisecación es a menudo indicada para verrugas únicas o persistentes. El tejido retirado a menudo se reserva para histología(Leman and Benton 2000; Lipke 2006).

El sistema de cierre asistido por vacío, o terapia de presión negativa (TPN), utiliza una succión subatmosférica continua o intermitente de magnitud variable sobre la herida quirúrgica, realizada mediante una esponja de poliuretano y sellada con un plástico adherente transparente(Dzieciuchowicz, Espinosa et al. 2009).

La TPN elimina el exceso de líquidos de la herida que tienen efectos deletéreos tanto físicos como químicos para su curación y transmite fuerzas mecánicas a los tejidos circundantes que aumentan la replicación celular, estimulando el crecimiento de los tejidos. Además, mejora la perfusión microvascular y disminuye la colonización bacteriana, protegiendo al mismo tiempo la herida de la contaminación externa y creando un entorno húmedo favorecedor de la cicatrización(Bovill, Banwell et al. 2008; Dzieciuchowicz, Espinosa et al. 2009; Lázaro Martínez Madrid: Ediciones Corporativas, D.L. 2007).

La TPN comenzó a desarrollarse en 1989 por los doctores Louis Argenta y Michael Morykwas en la Universidad de Wake Forest en Carolina del Norte(Lázaro Martínez Madrid : Ediciones Corporativas, D.L. 2007).

Aunque inicialmente fue concebida como una terapia de cicatrización de heridas crónicas, en los últimos años sus indicaciones se han visto extendidas a otro tipo de heridas(Lázaro Martínez Madrid : Ediciones Corporativas, D.L. 2007).

El desbridamiento insuficiente de las heridas constituye una de las causas más importantes de fracaso de la cicatrización. Por tanto, resulta imprescindible eliminar todo el tejido desvitalizado e infectado en las lesiones profundas, antes de iniciar cualquier terapia local. En grandes desbridamientos que exponen superficies amplias en el pie, existe un riesgo elevado de infección y retraso de la cicatrización, debido al tiempo que normalmente se tardan en cubrir las zonas expuestas con tejido de granulación. En estos casos la TPN es muy útil debido a la aceleración en la formación de tejido de granulación(Dzieciuchowicz, Espinosa et al. 2009).

La literatura científica, conociendo los beneficios de la terapia de presión negativa, recomienda su uso como una terapia coadyuvante para el pre o postoperatorio de pacientes sometidos a cirugía y en la extremidad inferior, para lesiones complejas de tejido blando en ausencia de exposición ósea(Bovill, Banwell et al. 2008).

Valores de presión entre 50 y 125 mm de Hg de manera continua son de elección en la mayoría de los estudios, a pesar de que la terapia intermitente introducida cada 48 horas, pueda estimular en mayor medida el tejido de granulación(Bovill, Banwell et al. 2008).

Se recomienda utilizar la TPN hasta que la herida esté rellena de tejido de granulación o se aprecie irrigación satisfactoria, donde se procederá al injerto de piel(Dzieciuchowicz, Espinosa et al. 2009).

Integra es un implante semi-biológico sin vida. Constituye un método de ingeniería de tejidos, introducido clínicamente por Burke et al en 1981(Stiefel, Schiestl et al. 2009).

Integra es un material bilaminar. Su arquitectura microscópica, diseñada deliberadamente, favorece la diferenciación de las células. La capa externa de sili-

cona funciona como una barrera frente al aire y los líquidos, actuando como una epidermis artificial.

Sirve como una piel artificial de alta calidad y como matriz para dermatogénesis, diseñado originalmente para quemaduras, pero válido para la reconstrucción de cualquier tipo de tejido (Leffler, Horch et al.).

Sus propiedades y sus indicaciones derivan de su estructura y composición. Está hecho de colágeno tipo I (del tendón de aquiles bovino) y condroitin-6-sulfato (glucosaminglicano de cartílago de tiburón). Se juntan químicamente y se procesan dentro de una esponja porosa. El colágeno proporciona principalmente la forma estructural. El condroitin, que representa el 8% de peso, es el que le confiere las propiedades claves.

La regeneración se produce por la infiltración de fibroblastos que viajan a través de las fibras de la matriz, sintetizándose colágeno endógeno. La neoangiogénesis se produce inicialmente y es la responsable de nutrir el nuevo tejido (Bovill, Banwell et al. 2008).

La inflamación es la respuesta normal a la lesión, que lleva a la normal reparación fibrosa de la herida. Cuando íntegra se aplica a una herida, la inflamación cesa. En ningún momento aparece infiltrado microscópico de células inflamatorias ni ningún signo clínico de inflamación.

Lo que hace único a íntegra es que la histogénesis es altamente similar a la dermatogénesis embrionaria; obteniendo una dermis comparable a la normal, confirmado mediante test mecánicos, de textura y calidad, flexibilidad y maleabilidad, forma y elasticidad; y una cicatriz diferente, evitándose la aparición de queloides y cicatrices patológicas.

El éxito de íntegra pasa por un buen uso del mismo. Se requiere un diagnóstico certero y un control de la enfermedad de base y sus riesgos. Debe existir un control preoperatorio de la inflamación, desbridamiento y carga bacteriana de la herida y del edema. Debe realizarse una extirpación completa de la herida. Por tanto no debe colocarse sobre una herida existente. En casos en los que no pudiera realizarse, debe hacerse un desbridamiento del "tejido de granulación" lo más exhaustivo posible (Stiefel, Schiestl et al. 2009).

## CASO CLÍNICO

Paciente varón de 65 años, diagnosticado recientemente de DM, acudió a la Clínica Universitaria de Podología de la UCM, con fecha de 02 de Noviembre de 2009, presentando una amplia verruga en mosaico, bajo la 1ª, 2ª y parte de la 3ª cabeza metatarsal del pie izquierdo, de 4 años de evolución (Figura 1).

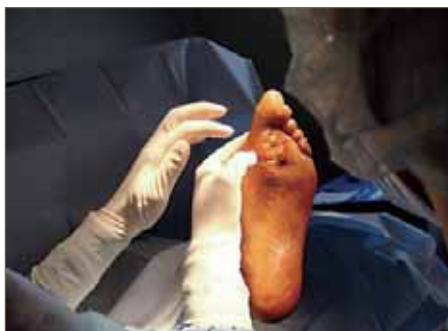

Figura 1.

Dicha lesión había sido tratada con diversas terapéuticas, en diferentes clínicas, sin éxito, entre los que se incluían tratamientos locales con ácidos, crioterapia o cirugía con láser, entre otros. El paciente aporta pruebas complementarias (RMN y 4 biopsias) donde no se aprecia malignización ni afectación ósea.

El paciente estaba en tratamiento vía oral con Augmentine® 875/125 cada 8 horas y local con mepilex® Ag más descargas. Se decide tomar una nueva muestra de tejido blando mediante punch para descartar la malignización de la verruga.

El resultado de la biopsia realizada con fecha 05 de noviembre de 2009 es de presencia de papilomatosis. Se continúa con la terapia conservadora durante 3 meses mediante la cura de la úlcera con periodos de exacerbación de la infección.

Tras casi 3 meses con dicha evolución se decide intervenir quirúrgicamente para la escisión completa de la verruga, el día 02 de febrero de 2010. Durante la intervención se retira la placa hiperqueratósica profundizando hasta la fascia plantar, donde se pueden apreciar zonas de fibrosis y adherencias, secundarias a los continuos tratamientos destructivos de los tejidos a los que había sido sometido y que mantenían la lesión abierta y exudativa (Figura 2). El nuevo resultado de anatomía patológica dio como diagnóstico verruga en mirmecia.

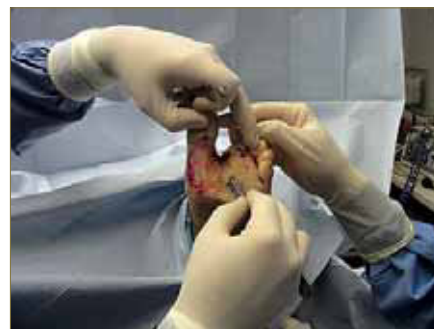


Figura 2.

Dada la extensión de la lesión y la exposición de la fascia plantar, se decide colocar TPN, con una presión continua de 150 mm de Hg, para estimular el tejido de granulación de forma prematura, protegiendo así de la infección a las estructuras nobles.

Tras 23 días de TPN (el día 25 de febrero de 2010), se fija una dermis artificial íntegra, mediante sutura (Figura 3). Se prescribe reposo, uso de bastones muletas y evitar apoyo del pie. El 03 de abril se drena una ampolla de líquido seroso, que resultó irrelevante tras abrir una ventana en la silicona y aumentar los cuidados.

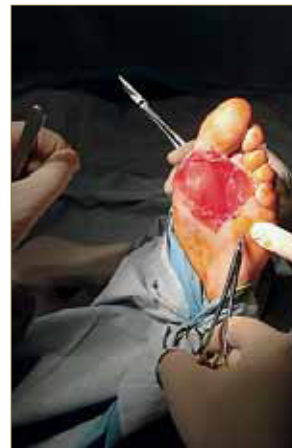

Figura 3.

La TPN estimuló el desarrollo prematuro de tejido de granulación sobre la fascia plantar, eliminando el exceso de fluidos, disminuyendo la contaminación bacteriana y evitando así la reinfección. Posteriormente, el injerto de dermis artificial, favoreció una histogénesis similar a la dermatogénesis embrionaria, evitándose el desarrollo de cicatrices dolorosas en la planta del pie (Figura 4).

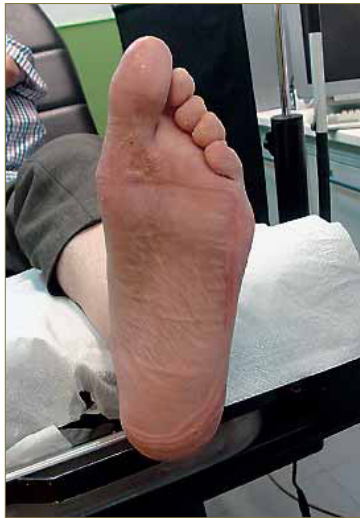

Figura 4.

El nuevo tejido formado iba desalojando a la silicona. El día 03 de mayo se retiran los restos de silicona y se procede a realizar curas por segunda intención mediante apósitos de cura en ambiente húmedo (mepitel®, actisorb® y aquacel® Ag).

La completa cicatrización se produce tras poco más de 5 meses de tratamiento, el día 05 de julio de 2010.

## CONCLUSIONES

La combinación de Integra y TPN, se ha usado en heridas crónicas y otro tipo de lesiones secundarias a enfermedades infecciosas, tales como en granulomatosis, o por micobacterias, hongos, etc, donde la extirpación del defecto, la correcta preparación del lecho de la herida y un adecuado manejo terapéutico coadyuvante, se ha mostrado como una alternativa exitosa de tratamiento (Leffler, Horch et al.). En la bibliografía revisada, no se han encontrado artículos que la utilicen en el desbridamiento de un papiloma en mosaico (Leffler, Horch et al. ; Stiefel, Schiestl et al. 2009).

Podemos concluir que la TPN es eficaz en heridas del pie, donde se realicen amplios desbridamientos y se expongan estructuras nobles. La cicatrización obtenida con Integra es similar a la piel normal y con ausencia de patología cicatricial, evitándose la aparición de dolorosas o molestas cicatrices en la planta del pie.

## BIBLIOGRAFÍA

- Gottlieb ME, Furman J. Successful Management and surgical closure of chronic and pathological wounds using Integra®. *J Burns and Surg wound Care* [serial on internet] 2004; 3(1):4. Available from: URL:<http://www.journalofburns.com>.
- Bovill E, Banwell PE, Teot L, Eriksson E, Song C, Mahoney J, Gustafsson R, Horch R, Deva A and Whitworth I: Topical negative pressure wound therapy: a review of its role and guidelines for its use in the management of acute wounds. *Int Wound J* 2008; vol. 5:511-29.
- Dzieduchowicz L, Espinosa G and Grochowicz L: El sistema de cierre asistido al vacío en el tratamiento del pie diabético avanzado. *Cir Esp* 2009; vol. 86:213-8.
- Gibbs S, Harvey I, Sterling J and Stark R: Local treatments for cutaneous warts: systematic review. *BMJ* 2002; vol. 325:461.
- Lázaro Martínez JL: Guía de tratamiento del pie diabético con terapia de presión negativa. Madrid. Ediciones Corporativas, D.L.; 2007.
- Leffler M, Horch RE, Dragu A and Bach AD: The use of the artificial dermis (Integra) in combination with vacuum assisted closure for reconstruction of an extensive burn scar—a case report. *J Plast Reconstr Aesthet Surg* 2010; vol 63:32-5.
- Leman JA and Benton EC: Verrucas. Guidelines for management. *Am J Clin Dermatol* 2000; vol. 1:143-9.
- Lipke MM: An armamentarium of wart treatments. *Clin Med Res* 2006; vol. 4:273-93.
- Powell J: Papillomavirus research and plantar warts. *Foot (Edinb)* 1998; vol. 8 (1): 26-32.
- Stiefel D, Schiestl CM and Meuli M: The positive effect of negative pressure: vacuum-assisted fixation of Integra artificial skin for reconstructive surgery. *J Pediatr Surg* 2009; vol. 44:575-80.
- Valero Salas J. Tumores de la piel y de las partes blandas del pie. Santander. ed. EXA; 2003.