



REVISTA ESPAÑOLA DE PODOLOGÍA

Publicación Oficial del Consejo General de Colegios Oficiales de Podólogos

Artículo Aceptado para su pre-publicación / Article Accepted for pre-publication

Título / Title:

Fasciotomía percutánea ecoguiada con aguja. Serie de casos." / Ultrasound-guided percutaneous needle fasciotomy. Number of cases

Autores / Authors:

Ana M^a Rayo Pérez, Rafael Rayo Martin , Rafael Rayo Rosado, Raquel García de la Peña

DOI: [10.20986/revesppod.2024.1710/2024](https://doi.org/10.20986/revesppod.2024.1710/2024)

Instrucciones de citación para el artículo / Citation instructions for the article:

Rayo Pérez Ana M^a, Rayo Martin Rafael , Rayo Rosado Rafael, García de la Peña Raquel . Fasciotomía percutánea ecoguiada con aguja. Serie de casos." / Ultrasound-guided percutaneous needle fasciotomy. Number of cases. Rev. Esp. Pod. 2024. doi: 10.20986/revesppod.2024.1710/2024.



Este es un archivo PDF de un manuscrito inédito que ha sido aceptado para su publicación en la Revista Española de Podología. Como un servicio a nuestros clientes estamos proporcionando esta primera versión del manuscrito en estado de pre-publicación. El manuscrito será sometido a la corrección de estilo final, composición y revisión de la prueba resultante antes de que se publique en su forma final. Tenga en cuenta que durante el proceso de producción se pueden dar errores lo que podría afectar el contenido final.



ORIGINAL

Artículo bilingüe español / inglés

Rev Esp Podol. 2024;xx(x):xx-xx

DOI: <http://dx.doi.org/10.20986/revesppod.2024.1710/2024>

Fasciotomía percutánea ecoguiada con aguja. Serie de casos

Ultrasound-guided percutaneous needle fasciotomy. Case series

Ana M.^a Rayo Pérez, Rafael Rayo Martín, Rafael Rayo Rosado y Raquel García de la Peña

Departamento de Podología. Universidad de Sevilla, España

Palabras clave:

Fascitis plantar, ecografía, fasciotomía, aguja, cirugía.

Resumen

Introducción: Las talalgias son un motivo frecuente de consulta en las clínicas sanitarias y un pequeño porcentaje de ellas tienden a cronificarse, dando lugar a cuadros complejos que requieren de tratamiento quirúrgico para su resolución. Uno de estos casos es la fascitis plantar o fasciosis recalcitrante.

Pacientes y métodos: Se exponen una serie de casos de diez pacientes con fascitis plantar crónica en los que ha fracasado el tratamiento conservador. A todos ellos se les realizó una fasciotomía parcial ecoguiada con aguja 14 G.

Resultados: Tras la intervención, se consiguió una reducción considerable del dolor, medido a través de una Escala Visual Analógica (EVA), y del grosor de la fascia plantar, cuantificado mediante ecografía. También se consiguió una puntuación alta de satisfacción en la Escala Likert.

Conclusión: La fasciotomía percutánea ecoguiada con aguja es una técnica eficaz y sencilla para el tratamiento de la fascitis recalcitrante, permitiendo una recuperación funcional rápida y con un riesgo bajo de complicaciones asociadas.

Keywords:

Plantar fasciitis, ultrasonography, fasciotomy, needle, surgery.

Abstract

Introduction: Heel pain is a frequent reason for consultation in health clinics and a small percentage of them tend to become chronic, giving rise to complex conditions that require surgical treatment for resolution. One of these cases is plantar fasciitis or recalcitrant fasciosis.

Patients and methods: A series of cases of five patients with chronic plantar fasciitis in whom conservative treatment has failed are presented. All of them underwent an ultrasound-guided partial fasciotomy with a 14 G needle.

Results: After the intervention, a considerable reduction in pain was achieved, measured through a Visual Analog Scale (VAS), and in the thickness of the plantar fascia, quantified by ultrasound. A high satisfaction score on the Likert Scale was also achieved.

Conclusion: Ultrasound-guided percutaneous needle fasciotomy is an effective and simple technique for the treatment of recalcitrant fasciitis, allowing rapid functional recovery and with a low risk of associated complications.

Introducción

Las talalgias son un motivo de consulta frecuente que se soluciona en el 90 % de los casos a los 10-12 meses, pero un 10 % cronifica y se convierte en un cuadro complejo que cursa principalmente con fascitis plantar¹.

La fascia es una banda de tejido fibroso que va desde los procesos posteriores del calcáneo hasta su inserción distal en la placa plantar y

la grasa plantar. Forma parte del sistema aquileo-calcáneo-plantar y se relaciona con el desarrollo del mecanismo de *windlass*, incluyendo dentro de sus funciones el control del colapso del arco interno, la disminución de las fuerzas compresivas sobre la columna interna y la ayuda al músculo tibial posterior en la deceleración de la pronación^{2,3}.

La fasciopatía es un proceso degenerativo de la fascia plantar debido a la tracción excesiva que se provoca en su inserción proximal, cursando con dolor en el talón en los primeros pasos del día (*star up*

Recibido: 09-10-2024

Aceptado: 11-11-2024



0210-1238 © Los autores. 2024.
Editorial: INSPIRA NETWORK GROUP S.L.
Este es un artículo Open Access bajo la licencia CC Reconocimiento 4.0 Internacional
(www.creativecommons.org/licenses/by/4.0/).

Correspondencia:

Ana M.^a Rayo Pérez
anarayo43@gmail.com

pain) o tras periodos de reposo. Dentro de los factores de riesgo para su aparición se encuentran la sedestación prolongada, la disminución de la flexión dorsal del hallux, los microtraumatismos repetidos y la biomecánica en pronación. Por ello, se trata de una patología muy frecuente en deportistas, en torno al 5-15 % de los casos, especialmente en aquellos que realizan gestos repetidos, como la carrera⁴⁻⁶.

Este cuadro clínico afecta a adultos de entre 40 y 60 años, siendo bilateral en 1 de cada 3 casos. Con mayor frecuencia afecta a la zona medial de la inserción de la banda central de la fascia plantar, aproximadamente en un 42 % de los casos, y su diagnóstico es puramente clínico, aunque se puede acompañar de varios test clínicos, como el test de Jack para valorar la integridad de la fascia plantar, el test de Barouk para ver la relación entre la retracción del tríceps sural y el hallux limitus o el test de Silfverskiöld para valorar la retracción de la musculatura posterior. Asimismo, se puede confirmar mediante pruebas de imagen, como la ecografía o la resonancia magnética, las cuales permiten ver cómo está la fascia estructuralmente y su relación con el calcáneo^{3,4,7}.

La fascitis plantar requiere realizar un diagnóstico diferencial con tendinitis del músculo flexor corto común de los dedos, neuropatías de Baxter o del nervio tibial, bursitis, patología calcánea, tumores o patología Aquilea^{1,5,8}.

Dentro de los tratamientos conservadores se encuentra la terapia farmacológica mediante analgésicos y antiinflamatorios, terapia física mediante vendaje funcional, ondas de choque, diatermia, electrolisis percutánea intratisular, terapia regenerativa mediante infiltraciones de plasma rico en plaquetas (PRP), proloterapia o tratamientos ortopédicos mediante soportes plantares^{7,9,10}.

No obstante, cuando dicho cuadro clínico se cronifica (5-10 % de los casos) y los tratamientos conservadores fracasan, se abre un amplio abanico de opciones quirúrgicas, de las cuales se encuentran la fasciotomía parcial o total, tanto por cirugía abierta como por cirugía mínimamente invasiva, y artroscopia. Las técnicas descritas en cirugía mínimamente invasiva son la realización de la fasciotomía con hoja Beaver 64 mediante abordaje plantar, la utilización de agujas Nokor de 16 G o 18 G y el uso de bisturí retráctil. Actualmente, estas técnicas han ido evolucionando hasta incluir los ecógrafos para permitir el abordaje de manera más precisa y menos lesiva¹¹⁻¹³.

Las complicaciones asociadas a este tipo de intervención son variadas, pudiendo incluso producirse un pie plano secundario a una fractura por estrés de calcáneo, aunque, gracias a la incorporación del ecógrafo, estas se han reducido considerablemente^{4,6}.

Hay que destacar que el proceso de recuperación media de las diferentes intervenciones quirúrgicas es de 7 meses, ya que el proceso de cicatrización de la fascia es lento, especialmente si se quiere volver a la realización de actividades físicas de impacto^{6,14}.

Pacientes y métodos

Se realiza una serie de diez casos en 9 pacientes intervenidos quirúrgicamente mediante fasciotomía percutánea guiada con aguja desde mayo de 2023 a mayo de 2024 en Clínica Rayo, situada en Arahal (Sevilla), y que se detallan en las Tablas I y II.

Previo a la realización de la técnica quirúrgica se desarrolla la misma en modelo cadavérico (Figura 1).

El protocolo quirúrgico comienza, en primer lugar, con la realización de un bloqueo anestésico de tobillo con mepivacaína al 2 %, anestesiándose los nervios tibial y sural, para garantizar el bloqueo anestésico del pie y aumentar la comodidad del paciente durante el procedimiento. Tras ello, se procede a realizar una exploración ecográfica y, con la ayuda de un lápiz demográfico, se marca la zona de inserción y de recorrido de la fascia plantar. Se realizó una exploración ecográfica en eje largo de la fascia plantar. Se indicó el punto más distal de la cortical del calcáneo con la interfase con tejido fascia como punto más profundo de medición. El siguiente punto, se dirige en sentido perpendicular hacia un punto que se estableció sobre la interfase fascia-tejido graso.

Una vez definido, se realiza punción con aguja intramuscular de calibre 21 G en la zona profunda de la fascia plantar, correspondiente a la interfase fascia-flexor corto de dedos y a continuación, se realiza una segunda punción con otra aguja del calibre 21 G en la zona más superficial correspondiente a la interfase fascia plantar-tejido graso plantar, de tal forma que estas marquen su grosor y queden perpendiculares a su recorrido (Figura 2).

Posteriormente, una vez definido el grosor de la fascia plantar y la zona de punción en la zona medial del pie, se incide entre las dos agu-

Tabla I. Datos prequirúrgicos de pacientes intervenidos.

Caso	Sexo	Edad	Lateralidad	Tiempo evolución (meses)	Antecedentes	Tratamientos previos
1	Hombre	18	Pie derecho	14	Deportista semiprofesional	Infiltraciones + soportes personalizados
2	Hombre	18	Pie izquierdo	12	Deportista semiprofesional	Infiltraciones + soportes personalizados
3	Hombre	50	Pie derecho	24	No refiere	Infiltraciones + soportes personalizados + terapia física
4	Hombre	36	Pie izquierdo	36	No refiere	Infiltraciones + soportes personalizados + terapia física
5	Hombre	29	Pie izquierdo	25	No refiere	Infiltraciones + soportes personalizados + terapia física
6	Hombre	47	Pie izquierdo	16	Deportista amateur	Infiltraciones + soportes personalizados + terapia física
7	Hombre	47	Pie derecho	14	Deportista amateur	Infiltraciones + soportes personalizados + terapia física
8	Hombre	37	Pie izquierdo	22	No refiere	Infiltraciones + soportes personalizados
9	Hombre	29	Pie izquierdo	10	Deportista amateur	Infiltraciones + soportes personalizados + terapia física
10	Hombre	43	Pie derecho	18	No refiere	Infiltraciones + soportes personalizados

Tabla II. Datos de seguimiento de pacientes intervenidos.

Caso	EVA preq.	Ecografía preq.	EVA 6 meses post	EVA 12 meses post	Escala Likert 6 meses post	Ecografía 6 meses post
1	8	Grosor 0.91 cm	2	0	9	Grosor 0.53 cm
2	7	Grosor 0.72 cm	0	0	10	Grosor 0.47 cm
3	10	Grosor 1.4 cm	3	0	8	Grosor 0.60 cm
4	9	Grosor 0.83 cm	0	0	10	Grosor 0.51 cm
5	8	Grosor 0.97 cm	0	0	9	Grosor 0.42 cm
6	9	Grosor 0.59 cm	0	0	9	Grosor 0.58 cm
7	8	Grosor 0.92 cm	0	0	9	Grosor 0.43 cm
8	9	Grosor 0.76 cm	2	0	10	Grosor 0.51 cm
9	7	Grosor 0.91 cm	0	0	8	Grosor 0.55 cm
10	8	Grosor 1.04 cm	0	0	9	Grosor 0.57 cm

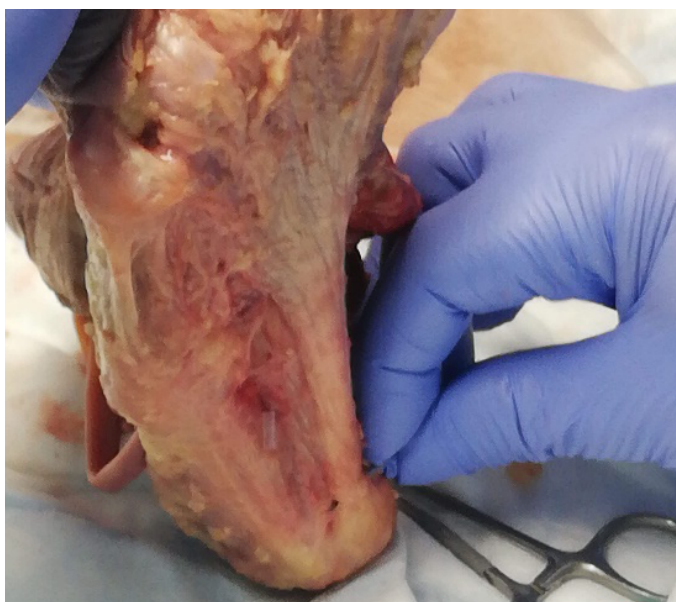


Figura 1. Técnica quirúrgica sobre modelo cadavérico.

jas guía con una aguja 14 G, realizándose corte en limpiaparabrisas con el bisel de la aguja mientras se lleva a cabo una activación pasiva del mecanismo de windlass con el objetivo de mantener la fascia plantar en máxima tensión. Tras ello, se comprueba la relajación de dicha estructura y se repite el gesto hasta conseguir el estiramiento deseado.

Tras la cirugía, en el postoperatorio se espera un dolor leve-moderado, por lo que se pauta analgesia vía oral (paracetamol 1 g cada 8 horas durante 3 días). También se realiza un vendaje con gasas y venda compresiva y se limita la deambulación durante la primera semana, colocando una férula para evitar el apoyo del pie intervenido.

Posteriormente, a partir de la segunda semana, se permite la carga controlada y se coloca un vendaje funcional para reforzar la zona de la fascia plantar. Al mes de la intervención se comienza con estiramientos de cadena posterior y ejercicios de fortalecimiento mus-

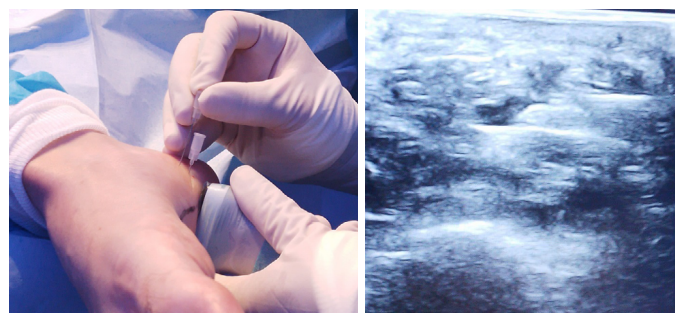


Figura 2. Fasciotomía ecoguiada.

cular y, a partir de los dos meses, se procede a introducir ejercicios de propiocepción y de carrera suave. Finalmente, a los seis meses el paciente puede desarrollar su actividad física de manera plena.

Se realizó una medición del grosor ecográfico de la fascia plantar preoperatoria y a los 6 meses postoperatorios y del dolor mediante una escala analógica visual (EVA) en el preoperatorio, postoperatorio a los 6 y 12 meses. Finalmente se midió la satisfacción mediante una escala tipo Likert.

Los resultados se expresaron mediante media \pm desviación estándar en las variables cuantitativas y mediante porcentajes simples en las variables cualitativas.

Resultados

Se presentan diez casos de fasciopatía plantar crónica en 9 pacientes con una media de 29.6 años con una evolución media de 19.1 mes (DE 7.41), siendo uno de los casos bilateral y el resto unilaterales, con predominancia de lesión en el pie izquierdo (60 %). En cuanto a los tratamientos conservadores utilizados, se optó por infiltraciones ecoguiadas intralesionales, seriadas cada 21 días de 1.5 cc de colágeno matricial MD y soportes plantares de resina con una pieza tipo *cut-out* de talón para el control de la pronación y descarga de la zona.

En la exploración ecográfica (Figura 3), dos de los pacientes presentaban una rotura aguda de la fascia secundaria a la degeneración

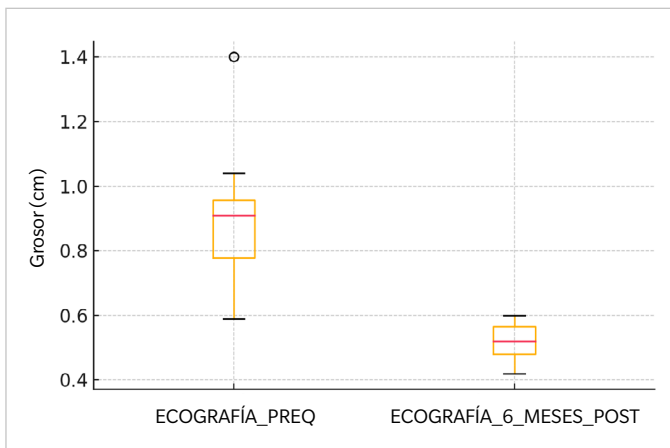


Figure 3. Foresplot: evolución del grosor ecográfico en eje longitudinal de la fascia plantar.

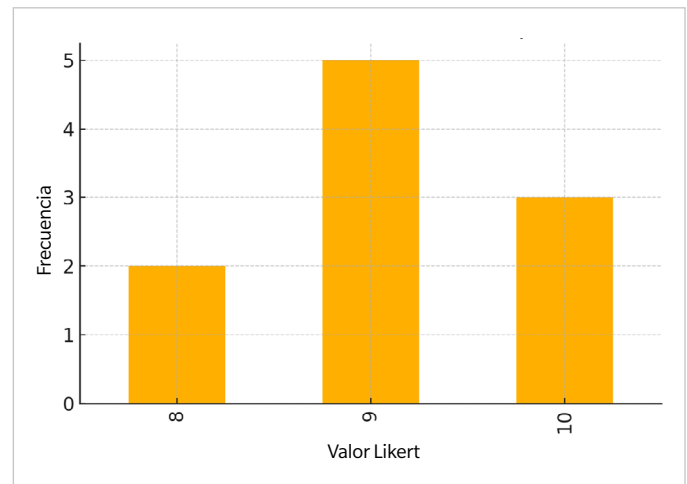


Figure 5. Foresplot: evolución de la satisfacción del sujeto respecto al procedimiento medido en la escala Likert.

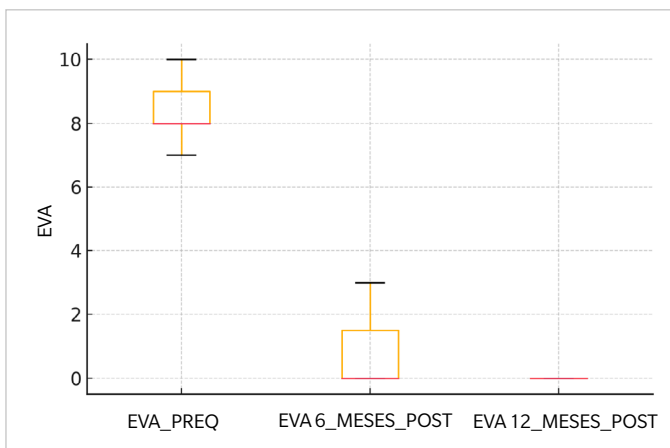


Figure 4. Foresplot: evolución del dolor del sujeto medido en EVA.

crónica de esta estructura, siendo el grosor medio de 0.966 cm antes de la cirugía y reduciéndose a 0.506 cm tras la intervención.

En cuanto al dolor (Figura 4), se consiguió reducir una puntuación media de 8.4 puntos en una Escala Visual Analógica (EVA) a 1 punto tras seis meses y 0 tras doce meses de la intervención.

Asimismo, también se consiguió una media de 9,1 puntos de satisfacción en la Escala Likert (Figura 5).

Discusión

La fascitis plantar es una de las causas más comunes de dolor en el talón, caracterizada por la inflamación y el engrosamiento de la fascia plantar, una banda de tejido que conecta el talón con los dedos^{7,11}. Aunque existen varios tratamientos conservadores, como el uso de plantillas y ejercicios de estiramiento, algunas personas no logran alivio con estas medidas, especialmente en los casos crónicos^{13,14}. Ante esta situación, la cirugía mínimamente invasiva ha surgido como una

opción viable para reducir el dolor y mejorar la calidad de vida de quienes no responden a otros tratamientos^{8,10-12}.

En este contexto, uno de los avances en técnicas quirúrgicas es la liberación de la fascia plantar mediante guía ecográfica, que permite una intervención más precisa y con menores riesgos. Esta técnica, como mencionan Marcos y cols.¹⁵ (2016), utiliza una aguja para liberar la fascia sin necesidad de realizar una incisión amplia. Al usar el ultrasonido para guiar el procedimiento, el especialista puede enfocarse en el área afectada y evitar el daño a los tejidos cercanos, logrando así una disminución significativa del dolor.

Estudios recientes han avalado esta técnica ecoguiada. En una revisión de 107 casos realizada por Iborra y cols.¹⁶ (2021), se observó una reducción considerable del dolor dos años después de la intervención, medida mediante una Escala Visual Analógica (EVA), que es una herramienta común para valorar la intensidad del dolor. Además, los pacientes experimentaron una mejora funcional, lo que indica que esta técnica, al ser mínimamente invasiva y cerrada, reduce el riesgo de complicaciones como infecciones y facilita una recuperación más rápida.

Otra opción explorada es la tenotomía percutánea, que también se realiza con guía ecográfica. Según Bermejo y cols.¹⁷ (2022), este procedimiento es seguro y eficaz, permitiendo liberar parcialmente la fascia plantar a través de pequeñas microlesiones controladas, sin necesidad de una gran incisión. Estas microlesiones, inducidas por la aguja, estimulan la capacidad natural del cuerpo para sanar, reduciendo la inflamación y promoviendo la recuperación a largo plazo. En el estudio de Bermejo, se observó que los pacientes experimentaron una reducción en el grosor de la fascia y una mejora sostenida en sus síntomas.

Un análisis más amplio, realizado por Shomal Zadeh y cols.¹⁸ (2023), respalda la efectividad de la tenotomía percutánea ecoguiada en la fasciopatía crónica. Este metanálisis confirmó que esta técnica no solo alivia el dolor en un corto plazo, sino que también mejora la funcionalidad y calidad de vida de los pacientes a largo plazo, presentándose como una alternativa válida y de bajo riesgo a otros tratamientos convencionales.

Entre los nuevos enfoques, se encuentra también la fasciotomía guiada por ultrasonido acompañada de la inyección de un aloinjerto de membrana amniótica, estudiada por Nakagawa y cols.¹⁹ (2022). Esta técnica combina la liberación de la fascia con una inyección de membrana amniótica, un material que favorece la cicatrización y reduce la inflamación. Los pacientes que recibieron esta combinación reportaron una reducción significativa del dolor y una recuperación más rápida en comparación con aquellos que solo recibieron la fasciotomía.

En nuestro estudio, evaluamos a diez pacientes con fascitis plantar crónica de larga duración, aplicando infiltraciones ecoguiadas de colágeno y plantillas personalizadas diseñadas para reducir la presión en el talón y corregir la pronación del pie. Los resultados mostraron una notable disminución del grosor de la fascia, de un promedio inicial de 0.966 cm a 0.506 cm después del tratamiento. En términos de alivio del dolor, los pacientes pasaron de puntuar su dolor en 8.4 a solo 1 punto en la escala EVA tras seis meses de seguimiento, y reportaron un dolor nulo después de un año. Además, los niveles de satisfacción fueron altos, con una calificación promedio de 9.1 en la Escala Likert, lo que refleja una gran aceptación de este procedimiento.

Este estudio se alinea con otras investigaciones y apoya el uso de técnicas ecoguiadas para el tratamiento de la fascitis plantar crónica, demostrando que son procedimientos efectivos y bien tolerados por los pacientes.

Como conclusión podemos decir que según los datos recogidos en el presente estudio la fasciotomía percutánea ecoguiada con aguja es una técnica eficaz y sencilla para el tratamiento de la fascitis recalcitrante, permitiendo una recuperación funcional rápida y con un riesgo bajo de complicaciones asociadas.

Conflicto de intereses

Ninguno.

Financiación

Ninguna.

Contribución de los autores

Concepción y diseño del estudio: AMRP.

Recogida de datos: AMRP, RRM, RRR.

Creación, redacción y preparación del boceto inicial: RRM.

Revisión final: RRR, RGP.

Bibliografía

- Monteagudo M, de Albornoz PM, Gutierrez B, Tabuenca J, Álvarez I. Plantar fasciopathy: A current concepts review. *EFORT Open Rev.* 2018;3(8):485-93.. DOI: 10.1302/2058-5241.3.170080.
- Al-Boloushi Z, López-Royo MP, Arian M, Gómez-Trullén EM, Herrero P. Minimally invasive non-surgical management of plantar fasciitis: A systematic review. *J Bodyw Mov Ther.* 2019;23(1):122-37. DOI: 10.1016/j.jbmt.2018.05.002.
- Yuan Y, Qian Y, Lu H, Kou Y, Xu Y, Xu H. Comparison of the therapeutic outcomes between open plantar fascia release and percutaneous radiofrequency ablation in the treatment of intractable plantar fasciitis. *J Orthop Surg Res.* 2020;15(1):55. DOI: 10.1186/s13018-020-1582-2.
- Campillo-Recio D, Ibañez M, Jimeno-Torres E, Comas-Aguilar M, Mendez-Gil A, Jimeno-Torres JM, et al. Two-Portal Endoscopic Plantar Fascia Release: Step-by-Step Surgical Technique. *Arthrosc Tech.* 2020;10(1):e15-e20. DOI: 10.1016/j.eats.2020.09.002.
- MacRae CS, Roche AJ, Sinnett TJ, O'Connell NE. What is the evidence for efficacy, effectiveness and safety of surgical interventions for plantar fasciopathy? Protocol for a systematic review. *BMJ Open.* 2019;9(10):e031407. DOI: 10.1136/bmjopen-2019-031407.
- Vajapey S, Ghenbot S, Baria MR, Magnussen RA, Vasileff WK. Utility of Percutaneous Ultrasonic Tenotomy for Tendinopathies: A Systematic Review. *Sports Health.* 2021;13(3):258-64. DOI: 10.1177/1941738120951764.
- Campillo-Recio D, Ibañez M, Martín-Domínguez LA, Comas-Aguilar M, Fernández-Morales M, Alberti-Fito G. Local Percutaneous Radiofrequency for Chronic Plantar Fasciitis. *Arthrosc Tech.* 2021;10(5):e1315-e1320. DOI: 10.1016/j.eats.2021.01.031.
- Malahias MA, Cantiller EB, Kadu VV, Müller S. The clinical outcome of endoscopic plantar fascia release: A current concept review. *Foot Ankle Surg.* 2020;26(1):19-24. DOI: 10.1016/j.fas.2018.12.006.
- Feng SM, Song RL, Wang AG, Sun QQ, Zhang SC. Endoscopic Partial Plantar Fasciotomy via 2 Medial Portals vs Mini-Open Procedure for Refractory Plantar Fasciitis. *Foot Ankle Int.* 2021;42(4):458-63. DOI: 10.1177/1071100720964805.
- De Prado M, Cuervas-Mons M, De Prado V, Golanó P, Vaquero J. Does the minimally invasive complete plantar fasciotomy result in deformity of the Plantar arch? A prospective study. *Foot Ankle Surg.* 2020;26(3):347-53. DOI: 10.1016/j.fas.2019.04.010.
- Colberg RE, Ketchum M, Javer A, Drogosz M, Gomez M, Fleisig GS. Clinical Outcomes of Percutaneous Plantar Fasciotomy Using Microdebrider Coblation Wand. *Foot Ankle Int.* 2020;41(2):187-92. DOI: 10.1177/1071100719883266.
- Hasegawa M, Urits I, Orhurhu V, Orhurhu MS, Brinkman J, Giacomazzi S, Foster L, Manchikanti L, Kaye AD, Kaye RJ, Viswanath O. Current Concepts of Minimally Invasive Treatment Options for Plantar Fasciitis: a Comprehensive Review. *Curr Pain Headache Rep.* 2020;24(9):55. DOI: 10.1007/s11916-020-00883-7.
- MacRae CS, Roche AJ, Sinnett TJ, O'Connell NE. What is the evidence for efficacy, effectiveness and safety of surgical interventions for plantar fasciopathy? A systematic review. *PLoS One.* 2022;17(5):e0268512. DOI: 10.1371/journal.pone.0268512.
- Johannsen F, Konradsen L, Herzog R, Rindom Krogsgaard M. Plantar fasciitis treated with endoscopic partial plantar fasciotomy-One-year clinical and ultrasonographic follow-up. *Foot (Edinb).* 2019;39:50-54. DOI: 10.1016/j.foot.2019.02.002.
- Marcos A, Villanueva M, Barrett S. Ultrasound-Guided Plantar Fascia Release with Needle: A Novel Surgical Technique. *Open J Orthoped.* 2016;06(07):159-70. DOI: 10.4236/ojo.2016.67024.
- Iborra A, Villanueva M, Sanz-Ruiz P, Martín A, Noriega C. A novel closed technique for ultrasound-guided plantar fascia release with a needle: review of 107 cases with a minimum follow-up of 24 months. *J Orthop Surg Res.* 2021;16(1):153. DOI: 10.1186/s13018-021-02302-y.
- Bermejo M, Lucar-López G, Ballester-Alomar M, Córdoba-Fernández A, Martínez-Souto C, Villamizar M, Guevara-Noriega KA. Tenotomía longitudinal ecoguiada para el tratamiento de fascitis plantar. Nota técnica y revisión sistemática. *Acta Ortop Mex.* 2022;36(4):252-6. DOI: 10.35366/109812.
- Shomal Zadeh F, Shafiei M, Shomalzadeh M, Pierce J, Thurlow PC, Chalian M. Percutaneous ultrasound-guided needle tenotomy for treatment of chronic tendinopathy and fasciopathy: a meta-analysis. *Eur Radiol.* 2023;33(10):7303-20. DOI: 10.1007/s00330-023-09657-2.
- Nakagawa H, Sung K, Ashkani-Esfahani S, Waryasz G, May T, Sussman WI. Plantar fasciitis: a comparison of ultrasound-guided fasciotomy with or without amniotic membrane allograft injection. *Regen Med.* 2022;17(12):931-40. DOI: 10.2217/rme-2022-0094.



ORIGINAL

Bilingual article English/Spanish

Rev Esp Podol. 2024;xx(x):xx-xx

DOI: <http://dx.doi.org/10.20986/revesppod.2024.1710/2024>

Ultrasound-guided percutaneous needle fasciotomy. Case series

Fasciotomía percutánea ecoguiada con aguja. Serie de casos

Ana M.^a Rayo Pérez, Rafael Rayo Martín, Rafael Rayo Rosado, and Raquel García de la Peña

Departamento de Podología. Universidad de Sevilla, Spain

Keywords:

Plantar fasciitis, ultrasonography, fasciotomy, needle, surgery.

Abstract

Introduction: Heel pain is a frequent reason for consultation in health clinics and a small percentage of them tend to become chronic, giving rise to complex conditions that require surgical treatment for resolution. One of these cases is plantar fasciitis or recalcitrant fasciosis.

Patients and methods: A series of cases of five patients with chronic plantar fasciitis in whom conservative treatment has failed are presented. All of them underwent an ultrasound-guided partial fasciotomy with a 14 G needle.

Results: After the intervention, a considerable reduction in pain was achieved, measured through a Visual Analog Scale (VAS), and in the thickness of the plantar fascia, quantified by ultrasound. A high satisfaction score on the Likert Scale was also achieved.

Conclusion: Ultrasound-guided percutaneous needle fasciotomy is an effective and simple technique for the treatment of recalcitrant fasciitis, allowing rapid functional recovery and with a low risk of associated complications.

Palabras clave:

Fascitis plantar, ecografía, fasciotomía, aguja, cirugía.

Resumen

Introducción: Las talalgias son un motivo frecuente de consulta en las clínicas sanitarias y un pequeño porcentaje de ellas tienden a cronificarse, dando lugar a cuadros complejos que requieren de tratamiento quirúrgico para su resolución. Uno de estos casos es la fascitis plantar o fasciosis recalcitrante.

Pacientes y métodos: Se exponen una serie de casos de diez pacientes con fascitis plantar crónica en los que ha fracasado el tratamiento conservador. A todos ellos se les realizó una fasciotomía parcial ecoguiada con aguja 14 G.

Resultados: Tras la intervención, se consiguió una reducción considerable del dolor, medido a través de una Escala Visual Analógica (EVA), y del grosor de la fascia plantar, cuantificado mediante ecografía. También se consiguió una puntuación alta de satisfacción en la Escala Likert.

Conclusión: La fasciotomía percutánea ecoguiada con aguja es una técnica eficaz y sencilla para el tratamiento de la fascitis recalcitrante, permitiendo una recuperación funcional rápida y con un riesgo bajo de complicaciones asociadas.

Introduction

Heel pain (talalgias) is a common reason for consultation and resolves in 90 % of cases within 10-12 months, but 10 % become chronic and develop into a complex condition, primarily involving plantar fasciitis¹.

The fascia is a fibrous tissue band that extends from the posterior processes of the calcaneus to its distal insertion in the plantar

plate and plantar fat. It is part of the Achilles-Calcaneal-Plantar system and is involved in the development of the windlass mechanism, including functions such as controlling the collapse of the inner arch, reducing compressive forces on the inner column, and assisting the posterior tibial muscle in decelerating pronation^{2,3}.

Fasciopathy is a degenerative process of the plantar fascia due to excessive traction at its proximal insertion, leading to heel pain, particularly on the first steps of the day (start-up pain) or after peri-

Received: 10-09-2024

Accepted: 11-11-2024



0210-1238 © The Authors. 2024.
Editorial: INSPIRA NETWORK GROUP S.L.
This is an Open Access paper under a Creative Commons Attribution 4.0 International License
(www.creativecommons.org/licenses/by/4.0/).

Corresponding author:

Ana M.^a Rayo Pérez
anarayo43@gmail.com

ods of rest. Risk factors for its development include prolonged sitting, reduced dorsal flexion of the hallux, repeated microtrauma, and biomechanics in pronation. Therefore, it is a common conditions in athletes, affecting around 5 % up to 15% of cases, especially in those performing repetitive actions like running^{4,6}.

This condition affects adults aged 40-60 years, with bilateral involvement in 1 out of every 3 cases. It most frequently affects the medial area of the insertion of the central band of the plantar fascia, approximately 42 % of the time, and is diagnosed clinically, though it may be accompanied by several clinical tests, such as the Jack test to assess the integrity of the plantar fascia, the Barouk test to evaluate the relationship between triceps sural retraction and hallux limitus, or the Silfverskiöld test to assess posterior muscle retraction. It can also be confirmed using imaging modalities, such as ultrasound or magnetic resonance imaging, which allow visualizing the structural condition of the fascia and its relationship with the calcaneus^{3,4,7}.

Plantar fasciitis requires a differential diagnosis from tendinitis of the common flexor muscle of the toes, Baxter's neuropathy, tibial nerve neuropathy, bursitis, calcaneal disease, tumors, or Achilles disease^{1,5,8}.

Conservative treatments include pharmacological therapy using analgesics and anti-inflammatory drugs, physical therapy such as functional bandaging, shock waves, diathermy, percutaneous intra-tissue electrolisis, regenerative therapy through platelet-rich plasma (PRP) injections, prolotherapy, and orthopedic treatments using plantar supports^{7,9,10}.

However, when the condition becomes chronic (5 % up to 10 % of cases) and conservative treatments fail, a wide range of surgical options becomes available, including partial or total fasciotomy, either via open surgery or minimally invasive techniques, and arthroscopy. Minimally invasive techniques include fasciotomy with a Beaver 64 blade via a plantar approach, using 16 G or 18 G Nokor needles, and retractable scalpels. These techniques have evolved to incorporate ultrasound to provide a more precise and less invasive approach¹¹⁻¹³.

Complications associated with these interventions are varied, but secondary flatfoot due to calcaneal stress fractures can occur. However, with the use of ultrasound, these complications have been significantly reduced^{4,6}.

The mean recovery time for these surgical procedures is 7 months, as fascia healing is slow, especially if the patient intends to return to high-impact physical activities^{6,14}.

Patients and methods

A series of 10 cases in 9 patients surgically treated with percutaneous needle fasciotomy is presented, collected from May 2023 through May 2024 at Clínica Rayo, located in Arahál (Seville), as shown in Tables I and II.

Prior to performing the surgical technique, it was performed on a cadaveric model (Figure 1).

The surgical protocol begins with the administration of a 2 % mepivacaine ankle block, numbing the tibial and sural nerves to ensure complete foot anesthesia and enhance patient comfort during the procedure. Next, an ultrasound examination is performed, and with the help of a demographic pencil, the insertion and course of the plantar fascia are marked. A longitudinal ultrasound scan of the plantar fascia is performed, identifying the most distal point of the calcaneal cortex and the interface with fascia tissue as the deepest measurement point. The following point is directed perpendicularly toward a point established at the fascia-fat tissue interface.

Once identified, a deep puncture is performed using a 21 G intramuscular needle at the fascia's deepest interface with the flexor digitorum brevis, followed by a second puncture with a second 21 G needle in the more superficial fascia-fat tissue interface, making sure they are perpendicular to the fascia (Figure 2).

Once the fascia thickness and puncture zone in the medial foot area are defined, an incision is performed between the 2 guide needles using a 14 G needle, performing a "windscreen wiper" cut with

Table I. Preoperative data of patients treated

Case	Sex	Age	Laterality	Progression time (months)	Medical history	Previous treatments
1	Male	18	Right foot	14	Semi-professional athlete	Injections + Custom Orthotics
2	Male	18	Left foot	12	Semi-professional athlete	Injections + Custom Orthotics
3	Male	50	Right foot	24	No relevant history	Injections + Custom Orthotics + Physical Therapy
4	Male	36	Left foot	36	No relevant history	Injections + Custom Orthotics + Physical Therapy
5	Male	29	Left foot	25	No relevant history	Injections + Custom Orthotics + Physical Therapy
6	Male	47	Left foot	16	Amateur athlete	Injections + Custom Orthotics + Physical Therapy
7	Male	47	Right foot	14	Amateur athlete	Injections + Custom Orthotics + Physical Therapy
8	Male	37	Left foot	22	No relevant history	Injections + Custom Orthotics
9	Male	29	Left foot	10	Amateur athlete	Injections + Custom Orthotics + Physical Therapy
10	Male	43	Right foot	18	No relevant history	Injections + Custom Orthotics

Table II. Follow-up data of treated patients

Case	Pre-op eva	Pre-op ultrasound	Post-op eva 6 months	Post-op eva 12 months	Likert scale 6 months post	Ultrasound 6 months post
1	8	Thickness 0.91 cm	2	0	9	Thickness 0.53 cm
2	7	Thickness 0.72 cm	0	0	10	Thickness 0.47 cm
3	10	Thickness 1.4 cm	3	0	8	Thickness 0.60 cm
4	9	Thickness 0.83 cm	0	0	10	Thickness 0.51 cm
5	8	Thickness 0.97 cm	0	0	9	Thickness 0.42 cm
6	9	Thickness 0.59 cm	0	0	9	Thickness 0.58 cm
7	8	Thickness 0.92 cm	0	0	9	Thickness 0.43 cm
8	9	Thickness 0.76 cm	2	0	10	Thickness 0.51 cm
9	7	Thickness 0.91 cm	0	0	8	Thickness 0.55 cm
10	8	Thickness 1.04 cm	0	0	9	Thickness 0.57 cm

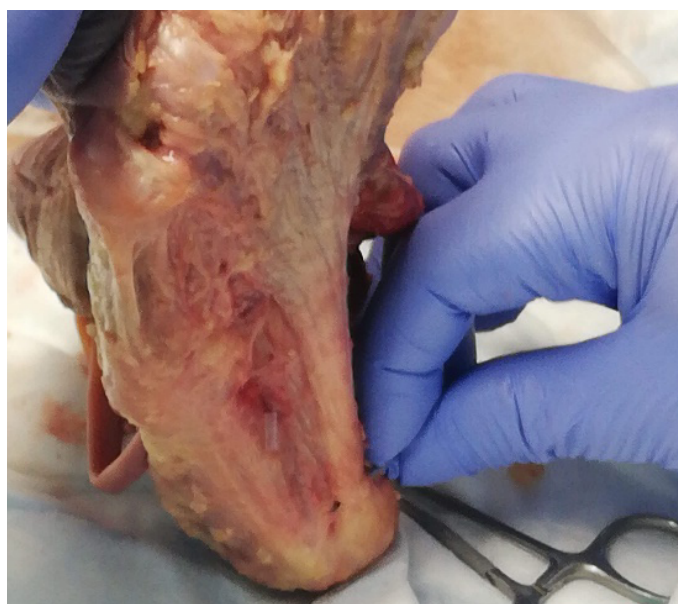


Figure 1. Surgical technique on a cadaver model.

the needle bevel while passively activating the windlass mechanism to maintain maximum tension in the plantar fascia. Afterward, the relaxation of the structure is checked, and the gesture is repeated until the desired stretch is achieved.

Post-surgery, a mild-to-moderate pain is expected, so oral analgesics (1 g paracetamol every 8 hours for 3 days) are prescribed. A bandage with gauze and a compression wrap is applied, and walking is restricted within the first week, with a splint placed to prevent weight bearing on the operated foot.

From week 2, controlled weight-bearing is allowed, and functional bandaging is applied to reinforce the plantar fascia area. One month later, posterior chain stretches and strengthening exercises begin. Two

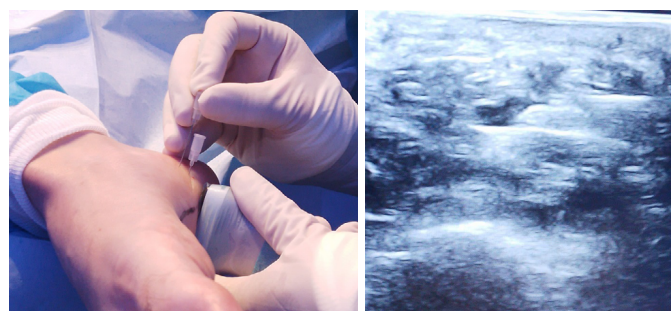


Figure 2. Ultrasound-guided fasciotomy.

months later, proprioception exercises and light running are introduced. Finally, six months later, the patient can resume full physical activity.

Measurements of plantar fascia thickness preoperatively and 6 postoperatively were made together with a measurement of pain with a Visual Analog Scale (VAS) during the preoperative, 6 and 12 months postoperatively. Finally, a satisfaction scale was made with a Likert type scale.

Results were presented by mean ± standar desviation for cuantitative variables and simple percentages for cualitative variables.

Results

Ten males with chronic plantar fasciopathy in 9 patients with a mean age of 29.6 years and a > 19.1-month history of pain (SD, 7.41) are presented. One case was bilateral, and the rest, unilateral, with the left foot predominating (60 %). Conservative treatments included ultrasound-guided intralesional injections, administered every 21 days with 1.5 cc of MD collagen matrix, and resin foot supports with heel “cut-out” for pronation control and pressure offloading.

The ultrasound examination (Figure 3) revealed the presence of 2 patients with an acute rupture of the fascia due to chronic degen-

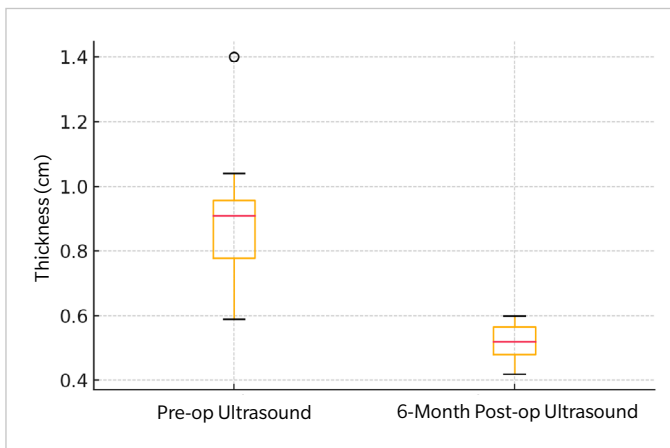


Figure 3. Foresplot: Evolution of the ultrasound thickness in the longitudinal axis of the plantar fascia.

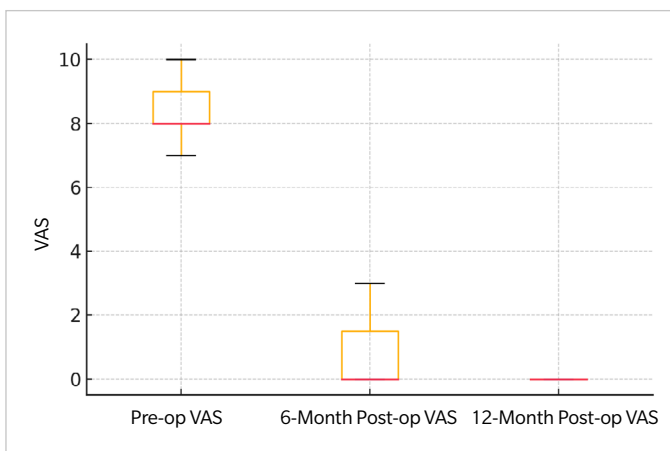


Figure 4. Foresplot: Evolution of the subject's pain measured on the Visual Analog Scale (VAS).

eration, with a mean fascia thickness of 0.966 cm before surgery, reduced to 0.506 cm after the procedure.

Regarding pain (Figure 4), the mean Visual Analog Scale (VAS) score dropped from 8.4 points down to 1 point at 6 months and 0 points at 12 months post-intervention.

Additionally, a satisfaction score of 9.1 points on the Likert Scale was obtained (Figure 5).

Discussion

Plantar fasciitis is one of the most common causes of heel pain, characterized by inflammation and thickening of the plantar fascia, a tissue band connecting the heel to the toes^{7,11}. While conservative therapies like orthotics and stretching exercises exist, some individuals do not achieve relief, particularly in chronic cases^{13,14}. Minimally invasive surgery has emerged as a viable option for those who do not respond to other treatments^{8,10-12}.

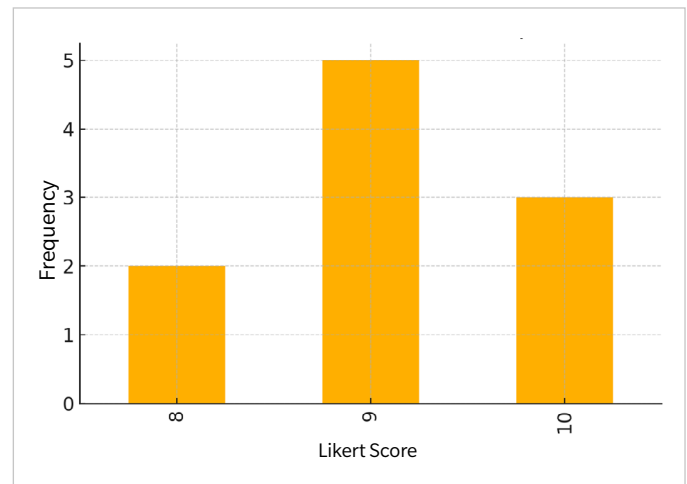


Figure 5. Foresplot: Evolution of the subject's satisfaction with the procedure measured on the Likert scale.

One of the advancements made in surgical techniques is ultrasound-guided plantar fascia release, which enables more precise interventions with lower risks. This technique, as noted by Marcos et al.¹⁵ (2016), uses a needle to release the fascia without requiring a large incision. By using ultrasound guidance, the specialist can target the compromised area while avoiding damage to surrounding tissues, resulting in significant pain reduction.

Recent studies support this ultrasound-guided technique. A review of 107 cases by Iborra et al.¹⁶ (2021) demonstrated considerable pain reduction 2 years after the procedure, measured by the VAS. Moreover, patients showed functional improvement, indicating that this minimally invasive, closed technique reduces the risk of complications such as infections and promotes faster recovery.

Percutaneous tenotomy is another technique, also ultrasound-guided. According to Bermejo et al.¹⁷ (2022), this procedure is safe and effective, allowing partial release of the plantar fascia through small controlled microlesions without the need for a large incision. These microlesions stimulate the body's natural healing ability, reducing inflammation and promoting long-term recovery. The study conducted by Bermejo found that patients experienced a reduction in fascia thickness and sustained symptom improvement.

A broader analysis by Shomal Zadeh et al.¹⁸ (2023) further supports the effectiveness of ultrasound-guided percutaneous tenotomy for chronic fasciopathy. This meta-analysis confirmed that the technique not only alleviates pain in the short term but also improves functionality and quality of life in the long run, making it a valid, low-risk alternative to conventional treatments.

Among newer approaches is ultrasound-guided fasciotomy along with the injection of an amniotic membrane allograft, studied by Nakagawa et al.¹⁹ (2022). This technique combines fascia release with amniotic membrane injection, which promotes healing and reduces inflammation. Patients who received this combined therapy reported significant pain reduction and faster recovery vs those who only had fasciotomy.

In our study, we evaluated a total of 10 patients with long-standing chronic plantar fasciitis, applying ultrasound-guided collagen injec-

tions and customized foot orthotics designed to reduce pressure on the heel and correct foot pronation. The results showed a significant reduction in fascia thickness, from a mean 0.966 cm down to 0.506 cm after treatment. Regarding pain relief, patients' VAS scores dropped from 8.4 down to just 1 point at the 6-month follow-up, and they reported no pain at the 12-month follow-up. Moreover, the mean satisfaction score was 9.1 points, suggesting high patient satisfaction.

This study is consistent with other research and supports the use of ultrasound-guided techniques for the treatment of chronic plantar fasciitis, demonstrating that they are effective procedures that are well tolerated by patients.

In conclusion, from results of the present study ultrasound-guided percutaneous fasciotomy with a needle is an effective and simple technique for the treatment of refractory fasciitis, allowing for rapid functional recovery with a low risk of associated complications.

Conflicts of interest

None declared.

Funding

None declared.

Authors' contributions

Study conception and design: AMRP.

Data collection: AMRP, RRM, RRR.

Creation, drafting, and preparation of the initial draft: RRM.

Final review: RRR, RGP.

References

- Monteagudo M, de Albornoz PM, Gutierrez B, Tabuenca J, Álvarez I. Plantar fasciopathy: A current concepts review. *EFORT Open Rev.* 2018;3(8):485-93. DOI: 10.1302/2058-5241.3.170080.
- Al-Boloushi Z, López-Royo MP, Arian M, Gómez-Trullén EM, Herrero P. Minimally invasive non-surgical management of plantar fasciitis: A systematic review. *J Bodyw Mov Ther.* 2019;23(1):122-37. DOI: 10.1016/j.jbmt.2018.05.002.
- Yuan Y, Qian Y, Lu H, Kou Y, Xu Y, Xu H. Comparison of the therapeutic outcomes between open plantar fascia release and percutaneous radiofrequency ablation in the treatment of intractable plantar fasciitis. *J Orthop Surg Res.* 2020;15(1):55. DOI: 10.1186/s13018-020-1582-2.
- Campillo-Recio D, Ibañez M, Jimeno-Torres E, Comas-Aguilar M, Mendez-Gil A, Jimeno-Torres JM, et al. Two-Portal Endoscopic Plantar Fascia Release: Step-by-Step Surgical Technique. *Arthrosc Tech.* 2020;10(1):e15-e20. DOI: 10.1016/j.eats.2020.09.002.
- MacRae CS, Roche AJ, Sinnett TJ, O'Connell NE. What is the evidence for efficacy, effectiveness and safety of surgical interventions for plantar fasciopathy? Protocol for a systematic review. *BMJ Open.* 2019;9(10):e031407. DOI: 10.1136/bmjopen-2019-031407.
- Vajapey S, Ghenbot S, Baria MR, Magnussen RA, Vasileff WK. Utility of Percutaneous Ultrasonic Tenotomy for Tendinopathies: A Systematic Review. *Sports Health.* 2021;13(3):258-64. DOI: 10.1177/1941738120951764.
- Campillo-Recio D, Ibañez M, Martín-Dominguez LA, Comas-Aguilar M, Fernández-Morales M, Alberti-Fito G. Local Percutaneous Radiofrequency for Chronic Plantar Fasciitis. *Arthrosc Tech.* 2021;10(5):e1315-e1320. DOI: 10.1016/j.eats.2021.01.031.
- Malahias MA, Cantiller EB, Kadu VV, Müller S. The clinical outcome of endoscopic plantar fascia release: A current concept review. *Foot Ankle Surg.* 2020;26(1):19-24. DOI: 10.1016/j.fas.2018.12.006.
- Feng SM, Song RL, Wang AG, Sun QQ, Zhang SC. Endoscopic Partial Plantar Fasciotomy via 2 Medial Portals vs Mini-Open Procedure for Refractory Plantar Fasciitis. *Foot Ankle Int.* 2021;42(4):458-63. DOI: 10.1177/1071100720964805.
- De Prado M, Cuervas-Mons M, De Prado V, Golanó P, Vaquero J. Does the minimally invasive complete plantar fasciotomy result in deformity of the Plantar arch? A prospective study. *Foot Ankle Surg.* 2020;26(3):347-53. DOI: 10.1016/j.fas.2019.04.010.
- Colberg RE, Ketchum M, Javier A, Drogosz M, Gomez M, Fleisig GS. Clinical Outcomes of Percutaneous Plantar Fasciotomy Using Microdebrider Coblation Wand. *Foot Ankle Int.* 2020;41(2):187-92. DOI: 10.1177/1071100719883266.
- Hasegawa M, Urits I, Orhurhu V, Orhurhu MS, Brinkman J, Giacomazzi S, Foster L, Manchikanti L, Kaye AD, Kaye RJ, Viswanath O. Current Concepts of Minimally Invasive Treatment Options for Plantar Fasciitis: a Comprehensive Review. *Curr Pain Headache Rep.* 2020;24(9):55. DOI: 10.1007/s11916-020-00883-7.
- MacRae CS, Roche AJ, Sinnett TJ, O'Connell NE. What is the evidence for efficacy, effectiveness and safety of surgical interventions for plantar fasciopathy? A systematic review. *PLoS One.* 2022;17(5):e0268512. DOI: 10.1371/journal.pone.0268512.
- Johannsen F, Konradsen L, Herzog R, Rindom Krogsgaard M. Plantar fasciitis treated with endoscopic partial plantar fasciotomy-One-year clinical and ultrasonographic follow-up. *Foot (Edinb).* 2019;39:50-54. DOI: 10.1016/j.foot.2019.02.002.
- Marcos A, Villanueva M, Barrett S. Ultrasound-Guided Plantar Fascia Release with Needle: A Novel Surgical Technique. *Open J Orthoped.* 2016;06(07):159-70. DOI: 10.4236/ojo.2016.67024.
- Iborra A, Villanueva M, Sanz-Ruiz P, Martín A, Noriega C. A novel closed technique for ultrasound-guided plantar fascia release with a needle: review of 107 cases with a minimum follow-up of 24 months. *J Orthop Surg Res.* 2021;16(1):153. DOI: 10.1186/s13018-021-02302-y.
- Bermejo M, Lucar-López G, Ballester-Alomar M, Córdoba-Fernández A, Martínez-Souto C, Villamizar M, Guevara-Noriega KA. Tenotomía longitudinal ecoguiada para el tratamiento de fasciitis plantar. Nota técnica y revisión sistemática. *Acta Ortop Mex.* 2022;36(4):252-6. DOI: 10.35366/109812.
- Shomal Zadeh F, Shafiei M, Shomalzadeh M, Pierce J, Thurlow PC, Chalian M. Percutaneous ultrasound-guided needle tenotomy for treatment of chronic tendinopathy and fasciopathy: a meta-analysis. *Eur Radiol.* 2023;33(10):7303-20. DOI: 10.1007/s00330-023-09657-2.
- Nakagawa H, Sung K, Ashkani-Esfahani S, Waryasz G, May T, Sussman WI. Plantar fasciitis: a comparison of ultrasound-guided fasciotomy with or without amniotic membrane allograft injection. *Regen Med.* 2022;17(12):931-40. DOI: 10.2217/rme-2022-0094.