



## REVISIÓN

Artículo bilingüe español / inglés

Rev Esp Podol. 2024;35(1):49-56

DOI: <http://dx.doi.org/10.20986/revesppod.2024.1689/2024>

## Eficacia de la artroscopia en el hallux rígido: una revisión sistemática

*Efficacy of arthroscopy in hallux rigidus: a systematic review*

Diego Mosquera Canosa<sup>1</sup> y Óscar Miguel Álvarez-Calderón Iglesias<sup>2</sup>

<sup>1</sup>Servicio Gallego de Salud, Hospital Arquitecto Marcide A Coruña, España. <sup>2</sup>Facultad de Enfermería y Podología. Fundación HM de investigación

### Palabras clave:

Hallux rigidus, artroscopia, cirugía artroscópica, cirugía mínimamente invasiva.

### Resumen

**Introducción:** El hallux rigidus limita el movimiento y causa rigidez en la articulación del primer dedo del pie. La artroscopia es una técnica quirúrgica mínimamente invasiva que puede facilitar su tratamiento. Aunque se ha observado mejoría en dolor, función y progresión del hallux rigidus, la eficacia de la artroscopia aún no está concluyentemente establecida. Esta revisión sistemática analiza el uso de la artroscopia en el hallux rigidus, evaluando la reducción del dolor y el aumento de la funcionalidad del primer dedo del pie en pacientes sometidos a técnicas artroscópicas.

**Metodología:** Se realizó una búsqueda exhaustiva en PubMed, Web of Science y Scopus siguiendo las directrices de PRISMA y utilizando escalas JBI para evaluar la calidad y el riesgo de sesgo de los estudios.

**Resultados:** Se incluyeron 7 artículos con 138 pacientes. La calidad de los estudios fue moderada, con riesgo moderado de sesgo. La queilectomía dorsal artroscópica fue la técnica más frecuente (63.7 %). El seguimiento promedio fue de 22.8 meses, evidenciando mejoras significativas en el rango de movimiento postoperatorio. Se experimentó mejoría en dolor y funcionalidad según las escalas AOFAS, EVA y VPS. La satisfacción fue alta, y la mayoría consideraría someterse nuevamente a la cirugía. La artroscopia se mostró eficaz en mejorar el movimiento, dolor y funcionalidad del pie en hallux rigidus en comparación con técnicas quirúrgicas convencionales. La destreza del cirujano y la evaluación prequirúrgica son cruciales. Se necesitan estudios prospectivos sólidos para confirmar la eficacia y seguridad de la artroscopia frente a técnicas tradicionales.

### Keywords:

Hallux rigidus, arthroscopy, arthroscopic surgery, minimally invasive surgery.

### Abstract

**Introduction:** Hallux rigidus limits movement and causes stiffness in the joint of the first toe. Arthroscopy is a minimally invasive surgical technique that can facilitate its treatment. Although improvement in pain, function, and progression of hallux rigidus has been observed, the effectiveness of arthroscopy is not conclusively established. This systematic review analyzes the use of arthroscopy in hallux rigidus, evaluating the reduction of pain and the increase in functionality of the first toe in patients undergoing arthroscopic techniques.

**Methodology:** A comprehensive search was conducted in PubMed, Web of Science, and Scopus following PRISMA guidelines and using JBI scales to assess the quality and risk of bias in the studies.

**Results:** Seven articles with 138 patients were included. The quality of the studies was moderate, with a moderate risk of bias. Dorsal arthroscopic cheilectomy was the most frequent technique (63.7%). The average follow-up was 22.8 months, showing significant improvements in postoperative range of motion. Improvement in pain and functionality was observed according to AOFAS, VAS, and VPS scales. Satisfaction was high, and the majority would consider undergoing surgery again. Arthroscopy proved effective in improving movement, pain, and functionality of the foot in hallux rigidus compared to conventional surgical techniques. Surgeon skill and pre-surgical evaluation are crucial. Prospective studies with robust methodologies are needed to confirm the efficacy and safety of arthroscopy compared to traditional techniques.

Recibido: 04-02-2024

Aceptado: 20-05-2024



0210-1238 © Los autores. 2024.  
Editorial: INSPIRA NETWORK GROUP S.L.  
Este es un artículo Open Access bajo la licencia CC Reconocimiento 4.0 Internacional  
([www.creativecommons.org/licenses/by/4.0/](http://www.creativecommons.org/licenses/by/4.0/)).

Correspondencia:

Diego Mosquera Canosa  
[moscanosadiego@gmail.com](mailto:moscanosadiego@gmail.com)

## Introducción

El hallux rigidus (HR) es una afección dolorosa y degenerativa de la primera articulación metatarsofalángica (AMT) que se caracteriza por una progresiva disminución del rango de movimiento y la formación de osteofitos. Esta enfermedad es la forma más común de artrosis en el pie y su incidencia aumenta con la edad. La prevalencia del HR es más común en el sexo femenino y es más probable que se presente de forma bilateral que unilateral<sup>1,2</sup>. Fue descrito por primera vez por Davies-Colley en 1887, quien lo describió como una flexión plantar de la falange proximal en relación con la cabeza del metatarsiano, lo que él llamó hallux flexus. Posteriormente, Cotterill en 1888 lo describió como un HR que se caracterizaba por una limitación dolorosa al movimiento de la primera AMT. DuVries y Moberg indicaron que, tras el hallux valgus, el HR es la patología más común que afecta a la primera AMT<sup>3</sup>.

La causa principal para el desarrollo del HR son los traumatismos agudos o microtraumas de forma repetitiva, los cuales pueden causar una fractura intrarticular. Los traumas agudos se relacionan comúnmente con afectaciones unilaterales y pacientes jóvenes, mientras que los microtraumas se asocian con afectaciones bilaterales y pacientes de mayor edad. Algunos autores han propuesto la corrección del metatarsus primus elevatus como tratamiento del HR. No obstante, existen estudios que describen el metatarsus primus elevatus como consecuencia de la progresión artrósica y pérdida de rango articular de movimiento (ROM) de la AMT<sup>3</sup>.

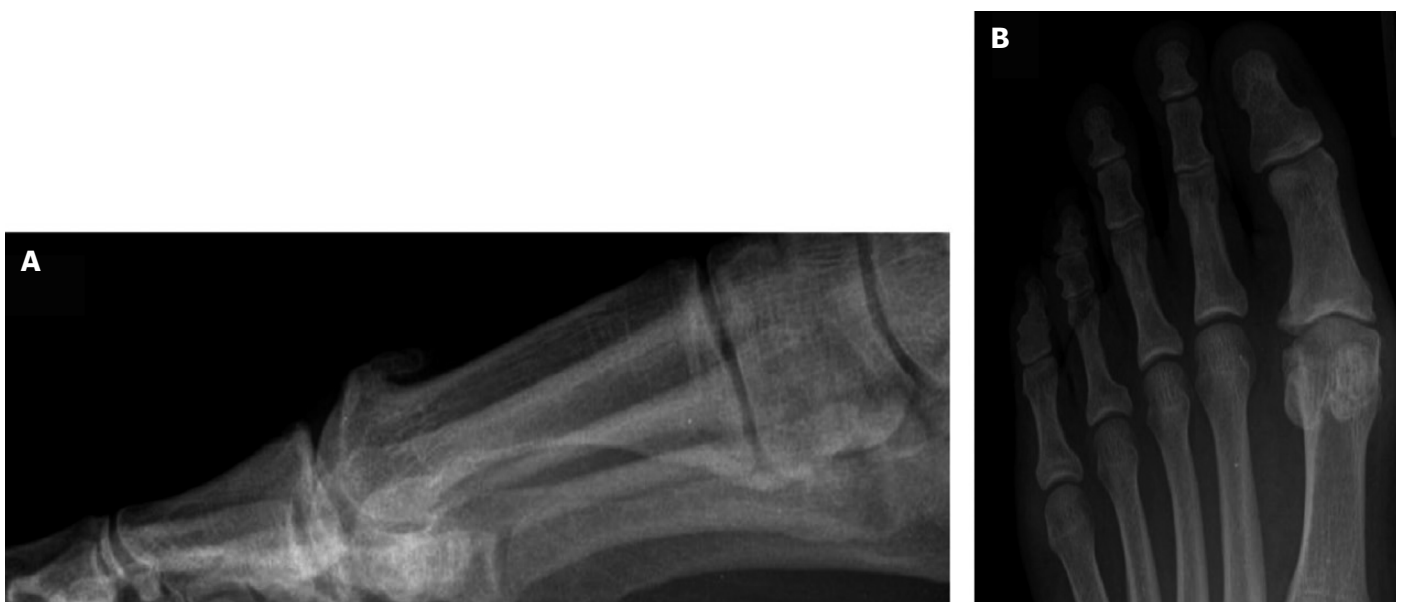El paciente que padece HR presenta una sintomatología clínica que se manifiesta con dolor al movimiento de dorsiflexión (DF) o plantarflexión (PF) de la primera AMT. Inicialmente, el dolor se presenta en los movimientos extremos de DF o PF de dicha articulación, aunque a medida que la enfermedad progresa, el dolor puede aparecer también en rangos de movimientos menores. El signo clínico característico es una disminución del ROM de la articulación afecta-

da, lo que se traduce en una incapacidad para realizar el movimiento de flexión plantar en la fase de despegue o ponerse de puntillas. Con frecuencia aparece una prominencia dorsal y dolorosa que puede provocar molestias al entrar en contacto con el calzado.

La evaluación radiológica del HR se basa en una radiografía en proyección anteroposterior y lateral en carga (Figura 1). Estas pruebas de imagen permiten la toma de decisiones quirúrgicas enfocándose hacia técnicas de conservación articular (queilectomía), osteotomías capitales, artroplastias o técnicas de fusión articular (artrodesis) en enfermedades más desarrolladas. Se recomienda la utilización de radiografías laterales para la identificación de osteofitos dorsales y para la valoración de la reducción del espacio articular de la primera AMT.

La clasificación de Coughlin es una herramienta útil para la evaluación del HR que combina hallazgos clínicos y radiográficos. Se basa en cinco grados de severidad, que van desde la pérdida mínima de movimiento en la primera AMT hasta la anquilosis completa de la articulación. Esta clasificación se utiliza para establecer un plan de tratamiento y determinar la mejor opción quirúrgica para el paciente. Esta clasificación se basa en criterios clínicos, como la limitación de la DF pasiva, así como en criterios radiográficos, como la presencia de osteofitos y la reducción del espacio articular de la primera AMT. A continuación, en la Tabla I se muestran los cinco grados de severidad de la clasificación de Coughlin.

En el manejo del HR, se distinguen dos enfoques: conservador y quirúrgico. El tratamiento conservador se reserva para los grados iniciales de la clasificación de Coughlin, mientras que el quirúrgico se aplica en grados más avanzados. En el enfoque conservador, se considera la manipulación bajo anestésicos locales e inyecciones intrarticulares de esteroides para romper adherencias capsulares, aliviando la contractura en flexión observada en el HR. Estudios han informado<sup>3</sup> mejoría del dolor y alivio sintomático durante 6 meses postratamiento, con alrededor de un tercio de los pacientes eventualmente requiriendo cirugía.



**Figura 1.** A: radiografía lateral estándar en carga que muestra osteofitos dorsales metatarsofalángicos. B: radiografía anteroposterior con evidencia de estrechamiento del espacio articular<sup>2</sup>.

Tabla I. Grados de HR<sup>2</sup>.

	ROM	Rx	Clínica
Grado 0	DF de 40-60° a 20 % menos que el lado normal	Normal o mínimos cambios	No dolor, solo rigidez, pérdida de movimiento pasivo en el examen
Grado 1	DF de 30-40° y/o de 20 a 50 % menos que el lado normal	Espolón dorsal, estrechamiento articular mínimo	Dolor y rigidez subjetivos, leves u ocasionales en los extremos de DF y PF
Grado 2	DF de 10-30° y/o 50-75 % menos que el lado normal	Osteofitos dorsales, laterales o mediales, espacio articular dorsal afectado	Dolor y rigidez de moderado a intenso, dolor justo antes de la DF o PF máximas
Grado 3	DF <10° y/o 75-100 % menos que el lado normal	Similar al Grado 2 pero con estrechamiento mayor	Dolor casi constante en todo el ROM excepto rango medio y rigidez
Grado 4	Mismos criterios que Grado 3 pero con dolor también en rango medio del ROM		

HR: hallux rigidus. DF: flexión dorsal. FP: flexión plantar. ROM: rango de movimiento. Rx: radiografía.

En los enfoques quirúrgicos para el HR, se exploran diversas técnicas<sup>4</sup>, entre ellas, la queilectomía dorsal, osteotomía de dorsiflexión, artroplastia de interposición (hemimplante) y artrodesis. La queilectomía dorsal, aplicada comúnmente en grados iniciales, implica la eliminación de la exostosis dorsal y parte de la cabeza del metatarsiano para mejorar el rango de dorsiflexión y aliviar el dolor. Se emplean diferentes modalidades, como la técnica abierta, percutánea o artroscópica.

El tratamiento artroscópico del HR se ha revelado como una opción viable en estudios<sup>5</sup>, brindando una recuperación temprana y rehabilitación rápida, aliviando el dolor y mejorando el rango de movimiento de la articulación metatarsofalángica. En comparación con procedimientos abiertos, la artroscopia presenta beneficios, como menor incidencia de complicaciones de la herida, rehabilitación más ágil y hospitalización más breve. Puede emplearse con fines diagnósticos, combinarse con otros procedimientos quirúrgicos o realizarse simultáneamente con otros. Las indicaciones quirúrgicas para la artroscopia en el HR abarcan dolor persistente sin respuesta a tratamientos conservadores, rigidez significativa que afecta la capacidad para caminar o realizar actividades diarias y limitación de movilidad y flexibilidad del dedo. La artroscopia está contraindicada en casos de infección activa en el pie o la AMT, daño óseo significativo no abordable por artroscopia y enfermedades crónicas que afectan la capacidad de curación del hueso, como la osteoporosis.

Aunque la cantidad de estudios comparativos entre técnicas abiertas y artroscópicas para el HR es limitada, algunos informes indican que la artroscopia puede ofrecer ventajas significativas. El propósito de este estudio es evaluar el uso de la artroscopia en el HR y valorar su eficacia.

## Material y métodos

### Formulación de la pregunta de estudio

El objetivo general de este estudio es analizar los resultados obtenidos en la literatura con el uso de la artroscopia en el tratamiento del HR mediante la realización de una revisión sistemática.

Los objetivos específicos son valorar la reducción de dolor y el aumento de la funcionalidad del hallux en el paciente con hallux rígido intervenido mediante técnicas artroscópicas.

Siguiendo la metodología PICO (*population, intervention, comparison, outcome*), se formula la siguiente pregunta: ¿cuál es la eficacia de la artroscopia para el tratamiento del HR? Identificándose los siguientes ítems: (P) Population: pacientes adultos con HR; (I) Intervention: realización de artroscopia en el tratamiento de HR; (C) Comparison: pacientes intervenidos de hallux rigidus con técnicas no artroscópicas; (O) Outcome: eficacia de la artroscopia en términos de dolor y funcionalidad del estado inicial del paciente.

Se han seguido las directrices de la guía PRISMA (*Preferred Reporting Items for Systematic reviews and Meta-Analyses*) del 2020<sup>6</sup> para la realización de este estudio. A continuación, se describen los pasos realizados durante la búsqueda bibliográfica para contestar a la pregunta del estudio.

### Criterios de inclusión y de exclusión

Los criterios de inclusión en esta revisión sistemática fueron: pacientes adultos hasta 80 años diagnosticados de HR, uso de artroscopia con carácter terapéutico, sola o en combinación con otras técnicas, fecha de publicación en los últimos 10 años (2023-2013) y publicados en inglés o español.

Los criterios de exclusión fueron estudios en animales, estudios en piezas de cadáver, revisiones sistemáticas, series de casos de menos de tres casos, cartas al director u opiniones de expertos.

### Estrategia de búsqueda

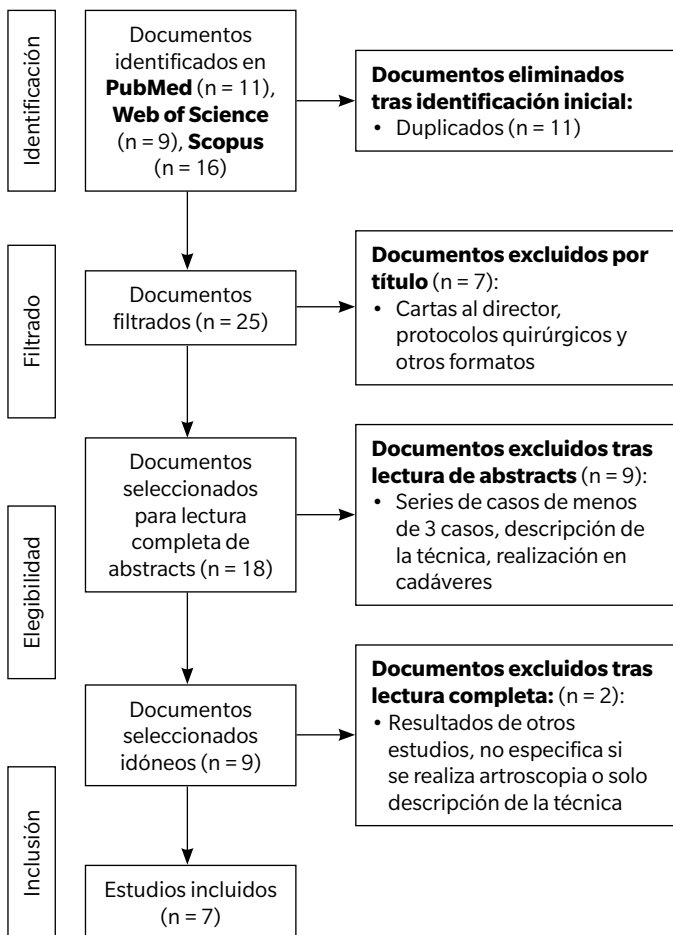
La búsqueda bibliográfica se realizó en las bases de datos PubMed, Web of Science y SCOPUS en los meses de febrero y marzo de 2023. La última búsqueda se realizó el 5 de marzo de 2023. La estrategia de búsqueda en cada una de las bases de datos se resume en la Tabla II, junto con los resultados obtenidos tras la aplicación de los filtros anteriormente citados.

**Tabla II. Resumen estrategia de búsqueda.**

Base de datos	Estrategia de búsqueda	Resultados totales
PubMed	("Arthroscopy"[Mesh]) OR (arthroscop* [Title/abstract]) AND ("Hallux Rigidus"[Mesh])	11
WOS	"Hallux rigidus" (Title) AND Arthroscop* (Topic)	9
SCOPUS	TITLE ("Hallux rigidus") AND TITLE-ABS-KEY (arthroscop*)	16

### Proceso de selección de estudios

La selección de los artículos para la revisión se llevó a cabo en varias fases. En primer lugar, se realizó un cribado de duplicados utilizando Zotero v. 6.0.21 para la eliminación y organización de las referencias bibliográficas. Luego, se procedió al filtrado de los títulos y a la lectura de los resúmenes, seguida de una lectura completa del artículo para su inclusión en la revisión. Si el resumen no proporcionaba suficiente información, se accedió a la lectura completa del artículo para evaluar su inclusión. La selección de los estudios se presenta en el diagrama siguiente (Figura 2).



**Figura 2.** Diagrama de flujo de la selección de los estudios según la guía PRISMA<sup>6</sup>.

Se llevaron a cabo búsquedas en PubMed, WOS y Scopus utilizando criterios de búsqueda preestablecidos, obteniendo un total de 36 estudios. Tras eliminar los duplicados, se obtuvieron 25 estudios, de los cuales 18 fueron seleccionados para la revisión completa de los resúmenes. De estos, se eliminaron 9 estudios que realizaban técnicas en cadáver o se centraban en la descripción de la técnica artroscópica y sus beneficios. Después de una primera lectura completa de los estudios, se eliminaron otros dos por no especificar si se realizaba artroscopia en la técnica quirúrgica o por ser descripciones de la técnica. Finalmente, se seleccionaron 7 artículos para su análisis completo.

### Establecimiento de variables

De los estudios seleccionados en la revisión sistemática se establecieron las siguientes variables para analizar los resultados (Tabla III): diseño del estudio y temporalidad, características de la muestra (número de participantes, edad media, sexo), técnica realizada, seguimiento (meses) y resultados correspondientes al dolor y al ROM.

### Control de calidad y riesgo de sesgos

Para el control de calidad y riesgo de sesgo de los estudios se empleó la escala de la JBI: "Checklist for CaseSeries"<sup>7</sup> en donde se realiza un análisis cualitativo a través de 10 apartados que evalúan: existencia de criterios claros para la inclusión en la serie de casos, medición de la condición de una manera estándar y confiable para todos los participantes incluidos, utilización de métodos válidos para identificar la condición en los participantes, inclusión consecutiva de participantes, inclusión completa de participantes, datos demográficos claros de los participantes, informe clínico claro de los participantes, información clara de los resultados de seguimiento de los casos, información clara de las clínicas en donde se realiza el estudio y análisis estadístico apropiado. Cada apartado se categorizó con un "Sí" (bajo riesgo de sesgo; +), "No claro" (moderado riesgo de sesgo; ¿), "No" (alto riesgo de sesgo; -) o no aplicable según el caso correspondiente (Figura 3). Los estudios se clasificaron como alto riesgo de sesgo si existía menos del 50 % de "Sí", como moderado riesgo de sesgo si la proporción de "Sí" era del 51 al 70 % y como bajo riesgo de sesgo si había más del 71 % de "Sí" (Figura 4).

### Resultados

En esta revisión sistemática se incluyeron un total de 7 artículos en los que se describen un total de 138 pacientes afectados de HR.

Tabla III. Resumen de los estudios de revisión sistemática.

							Resultados
Autor	Diseño	Temporalidad	Características de la muestra	Técnica	Seguimiento	Dolor	ROM
Carro y cols. <sup>8</sup>	Serie de casos	Febrero 1998- Abril 2010	25 pacientes. 20 M 5 H. Edad media 56 a (38-64)	Artrodesis AMT	26 meses (12-36)	AOFAS Pre 38/100 Post 86/100	-
Crisan y cols. <sup>9</sup>	Serie de casos retrospectivo	Noviembre 2015-Marzo 16 (Francia)	11 pacientes. 6 M 5 H. Grupo 1: 4 pac 53.2 años de media	G1 desbridamiento percutáneo	3 meses post intervención	Grupo 2 mejores resultados para el dolor	Pre G1 26° FD 17.5° FP G2 FD 47° FP 15°
			Grupo 2: 7 pac 56.8 años de media	G2 desbridamiento artroscópico			Post G1 77° FD 8° FP G2 85° FD 15° FP
Glenn y cols. <sup>10</sup>	Serie de casos	Noviembre 2017-Julio 2020	20 pacientes. 14 M 6 H. 52 a (40-69 a)	Queilectomía mínimamente invasiva y artroscopia	16.5 meses (3-33)	EVA Pre 7.05 Post 0.75	Pre FD 32° (10-60) FP 15° (0-30) Post FD 48° FP 19°
Hickey y cols. <sup>11</sup>	Serie de casos retrospectivo	Abril 2012- Enero 2017	36 pacientes. 26 M 10 H. 50 a (24-67 a)	Queilectomía artroscópica	4.7 años (2-7.3)	Mejoría del dolor en el 69 % de pacientes  EVA 3.4 en los pacientes con dolor	Pre FD 32° (10-50)  Post FD 73° (45-90)
Kuyucu y cols. <sup>12</sup>	Serie de casos	2014	14 pacientes. 8 M 6 H. 44,7 a ± 3.4 a	Microperforación artroscópica	16.43 meses (± 1.86)	VPS Pre 8.14 ± 0.86 Post 1.86 ± 0.66  AOFAS Pre 48.64 ± 4.27 post 87 ± 3.7	-
Levaj y cols. <sup>13</sup>	Serie de casos retrospectivo	Enero 2014- Diciembre 2019	29 pacientes. 10 M 19 H. 41.8 a (16-65 a)	Queilectomía artroscópica	31.2 meses (3-68)	Satisfacción G1 77.8 % G2 100 % G3 83.3. 24 pacientes satisfechos o muy satisfechos. 25 pacientes volverían a intervenirse	-
Paczesny y cols. <sup>14</sup>	Serie de casos	-	3 pacientes. 2 M 1 H. 34 a (17-0.38- 47)	Queilectomía artroscópica guiada por ecografía	11 meses (4-20)	-	Pre DF 3.3° (0-10-0) Post DF 51.6° (55-60-40)

M: mujeres. H: hombres. a: años. AMT: articulación metatarsofalángica. G1: Grupo 1. G2: Grupo 2. G3: Grupo 3. FD: flexión dorsal. FP: flexión plantar. EVA: escala visual analógica. VPS: visual pain scale.

La calidad de los artículos se determinó como moderada, con un riesgo moderado de sesgo (Figura 4). De los 138 pacientes 86 eran mujeres (62.3 %) y 52 eran hombres (37.6 %), con una edad media de 48.3 años (34-56.8).

Se utilizaron distintas técnicas quirúrgicas asistidas por artroscopia. Entre estas, la técnica más utilizada fue la queilectomía dorsal artroscópica, utilizada en 88 de los pacientes (63.7 %). Esto fue segui-

do de la artrodesis de la AMT en 25 pacientes (18.1 %), las microperforaciones articulares en 14 pacientes (10.1 %), y el desbridamiento artroscópico y percutáneo utilizado en 11 pacientes (7.8 %). El periodo de seguimiento promedio de los pacientes fue de 22.8 meses, con un mínimo de 3 meses y un máximo de 56.4 meses.

En un total de 70 pacientes de la muestra (50.7 %), se evaluaron el ROM de la AMT tanto en el periodo prequirúrgico como en el

JBÍ.

- + Sí +
- No -
- ? No claro ?
- No aplicable ●

	Criterios de inclusión	Medición apropiada de la condición	Métodos válidos de medición	Inclusión consecutiva de participante:	Inclusión completa de participantes	Datos demográficos claros	Informe clínico claro	Información clara de los resultados de seguimiento	Información clara de las clínicas	Análisis estadístico adecuado
Carro LP. 2013	-	-	-	+	+	-	-	+	-	?
Crisan O. 2018	+	+	+	+	+	-	-	+	+	?
Glenn RL. 2021	+	+	+	+	+	-	+	+	-	+
Hickey BA. 2020	+	+	-	+	-	-	+	+	-	?
Kuyucu E. 2017	+	+	-	-	-	-	-	+	-	+
Levaj I. 2021	+	+	+	+	-	-	-	+	-	?
Paczesny ŁM. 2016	-	-	-	-	+	-	-	+	-	?

Figura 3. "Checklist" JBÍ para los estudios de serie de casos.

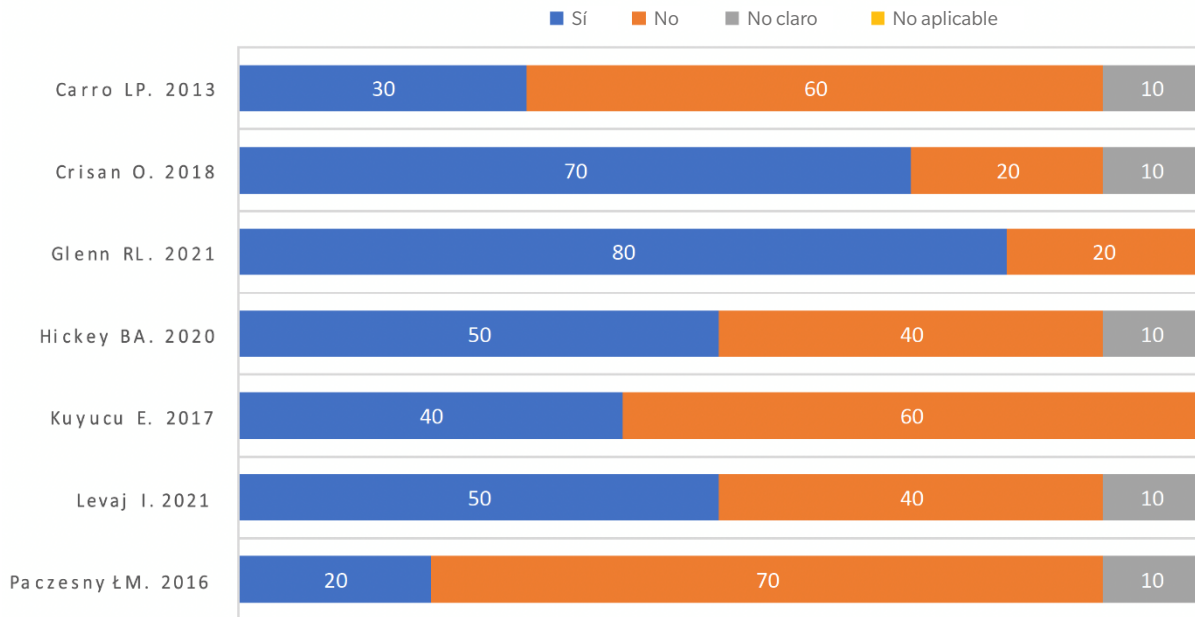


Figura 4. Riesgo de sesgo para los estudios de serie de casos.

postquirúrgico. Se observó que el rango medio de FD prequirúrgico fue de 28° (3.3-47°) mientras que después de la realización de la técnica quirúrgica seleccionada, se obtuvo un rango medio de 66.9° (16-51°), lo cual representó un incremento promedio de 38.9° en el rango de FD postquirúrgico.

Entre las distintas técnicas quirúrgicas realizadas, se observó que la queilectomía artroscópica presentó una mejora media de 31.6 grados (3.3-73°) en el ROM de FD. Por otro lado, el desbridamiento artroscópico mostró una mejora media de 38 grados en el movimiento en FD (47-85°), mientras que el desbridamiento percu-

táneo evidenció una mejora media de 51 grados en el movimiento de FD (26-77°).

Los resultados relacionados con el dolor y funcionalidad percibida fueron evaluados utilizando diversas escalas validadas, como la escala AOFAS (*American Orthopaedic Foot and Ankle Society*), la escala EVA (*Escala Visual Analógica*), la escala VPS (*Visual Pain Scale*) y diferentes encuestas de satisfacción personal percibida por los pacientes. En un total de 102 pacientes (73.9%), se realizó la evaluación del dolor, funcionalidad y satisfacción.

En la escala AOFAS, se observó una mejora media de 43.5 puntos (43-86.5/100) después de la realización de la técnica quirúrgica. Los resultados en la escala EVA indicaron una disminución del dolor de 6.3 puntos (7.05-0.75), mientras que en la escala VPS se observó una disminución de 6.28 puntos (8.14-1.86).

En cuanto a las encuestas de satisfacción personal percibida, en una muestra de 29 pacientes que se sometieron a una queilectomía artroscópica, se encontró que el 77.8% de los pacientes con HR grado 1 y el 100% de los pacientes con HR grado 2 estaba satisfecho con la operación realizada. Además, el 82.7% estaba satisfecho o muy satisfecho con el resultado y el 86.2% de los pacientes estaría dispuesto a someterse nuevamente a la misma técnica quirúrgica.

## Discusión

Los estudios presentados evalúan diferentes técnicas quirúrgicas asistidas por artroscopia para el tratamiento del HR. Aunque cada estudio tiene sus propias limitaciones, en general se observa una mejora en los síntomas de los pacientes y un aumento en la movilidad de la AMT después de las intervenciones quirúrgicas, lo cual concuerda con estudios previamente publicados<sup>15-17</sup>.

En todos los estudios incluidos, se observó una mejoría significativa en los grados del ROM de la AMT en los pacientes con HR. La técnica que demostró obtener la mayor mejora en los grados del ROM fue el desbridamiento articular percutáneo, seguido de la queilectomía dorsal de la articulación. Estos hallazgos son consistentes con investigaciones previas que han explorado el uso de procedimientos quirúrgicos de naturaleza abierta en el tratamiento del HR. Específicamente, tanto la queilectomía dorsal como la osteotomía correctiva del primer metatarsiano han demostrado obtener los mejores resultados en términos de eficacia y mejoría clínica<sup>18,19</sup>.

Además, se evidenció una notable mejoría en el grado de funcionalidad y una disminución del dolor en los pacientes sometidos a las diferentes técnicas quirúrgicas artroscópicas evaluadas. Estos resultados sugieren que las intervenciones realizadas fueron efectivas para mejorar la función y aliviar el dolor en los pacientes con HR.

El promedio de mejoría en grados al realizar una queilectomía asistida por artroscopia se situó en 31.6 grados, lo cual supera significativamente los resultados obtenidos en otros estudios que emplearon una combinación de queilectomía y osteotomía Moberg-Akin sin artroscopia, con una mejora promedio de 16.1 grados; una queilectomía utilizando un abordaje dorso-lateral, con una mejora promedio de 12.7 grados; o en donde realizaron una queilectomía con abordaje dorsal<sup>20-22</sup>. Estos hallazgos destacan la superioridad de la queilectomía asistida por artroscopia en términos de mejora en el ROM y respaldan su eficacia como opción de tratamiento en comparación con otras técnicas quirúrgicas.

Por otra parte, la satisfacción de los pacientes fue alta, y un alto porcentaje de ellos expresaron su disposición a someterse nuevamente a la misma técnica quirúrgica en caso de ser necesario. Estos hallazgos respaldan la eficacia y el impacto positivo de la artroscopia dentro de las intervenciones quirúrgicas en la calidad de vida y el bienestar de los pacientes con HR.

Los resultados obtenidos en la escala AOFAS para evaluar las técnicas quirúrgicas asistidas por artroscopia mostraron una mejora media de 43.5 puntos después de la intervención, en comparación con mejoras medias de 31 y 24.6 puntos en técnicas en donde se realizaron queilectomía combinada con osteotomía Moberg-Akin y queilectomía con abordaje dorsolateral respectivamente<sup>21,22</sup>. En otros estudios en donde se realizó una queilectomía dorsal se obtuvo una mejora media de 53 puntos<sup>20</sup>.

En cuanto a los resultados relacionados con la mejoría del dolor, se observó una mejoría media de 6.3 puntos en las técnicas artroscópicas. Esto es consistente con los hallazgos de otros estudios en donde se realizó una queilectomía abierta aislada, que mostró una mejoría media de 6.35 puntos<sup>22</sup>. No obstante, los resultados de las técnicas artroscópicas mostraron una mejoría significativa mayor en otros estudios en los que se obtuvo una mejora media del dolor de solo 3.8 puntos<sup>23</sup>.

En diferentes estudios<sup>8,12,13</sup> la falta de medición de la funcionalidad de la AMT puede considerarse una limitación importante del estudio, dado que es uno de los parámetros que mejor va a valorar la función de la AMT tras la cirugía.

La falta de un diseño prospectivo y la falta de resultados a largo plazo son limitaciones también muy importantes<sup>9</sup>. En el estudio de Gleen y cols.<sup>10</sup>, aunque no se registraron complicaciones importantes, la necesidad de una fusión posterior en un paciente indicó la necesidad un seguimiento a largo plazo. El tiempo de seguimiento en general puede no ser lo suficientemente largo para evaluar completamente la eficacia en el futuro de la cirugía. En el estudio de Kuyucu y cols.<sup>12</sup>, las puntuaciones de resultados no se presentan de manera detallada, lo que dificulta la evaluación completa de la magnitud de la mejora.

Los estudios de Kuyucu y cols. y Paczesny y cols.<sup>12,14</sup> presentaron muestras de tamaño reducido, lo cual implica una limitación en cuanto a la validez y generalización de los resultados obtenidos. Además, es importante considerar que la experiencia del cirujano que lleva a cabo la técnica quirúrgica puede influir como un sesgo en los resultados de dichos estudios debido a que su habilidad y destreza puede variar entre diferentes profesionales.

La falta de clasificación y segregación de los resultados quirúrgicos en función del grado de HR en los estudios analizados puede generar complicaciones en la comparación de los resultados entre los estudios, además se puede resumir que cada técnica quirúrgica tiene sus propias ventajas y limitaciones, y la elección del tratamiento debe basarse en las características individuales del paciente y la experiencia del cirujano, la cual puede marcar el resultado de la cirugía.

Para concluir, los hallazgos del presente estudio han demostrado que las técnicas quirúrgicas asistidas por artroscopia en el tratamiento del HR son eficaces y parecen proporcionar una mejora en el ROM postquirúrgico en comparación con las técnicas quirúrgicas realizadas sin esta técnica. Se observa una mejoría sustancial en el alivio del dolor y la funcionalidad del pie cuando se emplean técnicas

artroscópicas en comparación con las técnicas tradicionales mediante cirugía abiertas. No existe un consenso claro respecto a que técnica quirúrgica asistida por artroscopia es superior en el tratamiento del HR. La eficacia de la intervención y la ocurrencia de complicaciones postquirúrgicas están significativamente influenciadas por la destreza del cirujano durante la ejecución de la técnica, así como por el estudio prequirúrgico del paciente. Deben realizarse estudios de cohortes prospectivos con una buena metodología, una muestra suficiente y con el poder estadístico adecuado para confirmar la eficacia y seguridad de la cirugía artroscópica.

#### Conflicto de intereses

Los autores declaran no tener ningún conflicto de intereses.

#### Financiación

Ninguna.

#### Contribución de los autores

Concepción y diseño del estudio: DMC.

Recogida de datos: DMC.

Análisis o interpretación de los resultados: DMC.

Creación, redacción y preparación del boceto inicial: DMC.

Revisión final: OMA-CI.

## Bibliografía

- Lucas DE, Hunt KJ. Hallux Rigidus: Relevant Anatomy and Pathophysiology. *Foot Ankle Clin.* 2015;20(3):381-9. DOI: 10.1016/j.fcl.2015.04.001.
- Hamid KS, Parekh SG. Clinical Presentation and Management of Hallux Rigidus. *Foot Ankle Clin.* 2015;20(3):391-9. DOI: 10.1016/j.fcl.2015.04.002.
- Kunnasegaran R, Thevendran G. Hallux Rigidus: Nonoperative Treatment and Orthotics. *Foot Ankle Clin.* 2015;20(3):401-12. DOI: 10.1016/j.fcl.2015.04.003.
- Walter R, Perera A. Open, Arthroscopic, and Percutaneous Cheilectomy for Hallux Rigidus. *Foot Ankle Clin.* 2015;20(3):421-31. DOI: 10.1016/j.fcl.2015.04.005.
- Schmid T, Younger A. First Metatarsophalangeal Joint Degeneration: Arthroscopic Treatment. *Foot Ankle Clin.* 2015;20(3):413-20. DOI: 10.1016/j.fcl.2015.04.004.
- Page MJ, McKenzie JE, Bossuyt PM, Boutron I, Hoffmann TC, Mulrow CD, et al. The PRISMA 2020 statement: an updated guideline for reporting systematic reviews. *BMJ.* 2021;372:n71. DOI: 10.1136/bmj.n71.
- Checklist for Case Series. *Critical Appraisal Checklist for Case Series [Internet]. JBI; 2017.* Disponible en: [https://jbi.global/sites/default/files/2019-05/JBI\\_Critical\\_Appraisal-Checklist\\_for\\_Case\\_Reports2017\\_0.pdf](https://jbi.global/sites/default/files/2019-05/JBI_Critical_Appraisal-Checklist_for_Case_Reports2017_0.pdf).
- Carro LP, Golano P, Escajadillo NF, Vallejo MR, De Diego V, Biazio A. Hallux rigidus: Arthroscopic-assisted first metatarsophalangeal joint arthrodesis. *Tech Foot Ankle Surg.* 2013;12(4):215-9. DOI: 10.1097/BTF.0b013e-3182a0bbc3.
- Crisan IO. The role of metatarsophalangeal joint arthroscopy in hallux rigidus treatment: technique and early results. *Romanian J Mil Med.* 2018;121(3):45-51. DOI: 10.55453/rjmm.2018.121.3.6.
- Glenn RL, Gonzalez TA, Peterson AB, Kaplan J. Minimally Invasive Dorsal Cheilectomy and Hallux Metatarsal Phalangeal Joint Arthroscopy for the Treatment of Hallux Rigidus. *Foot Ankle Orthop.* 2021;6(1):2473011421993103. DOI: 10.1177/2473011421993103.
- Hickey BA, Siew D, Nambiar M, Bedi HS. Intermediate-term results of isolated minimally invasive arthroscopic cheilectomy in the treatment of hallux rigidus. *Eur J Orthop Surg Traumatol.* 2020;30(7):1277-83. DOI: 10.1007/s00590-020-02702-6.
- Kuyucu E, Mutlu H, Mutlu S, Gülenç B, Erdil M. Arthroscopic treatment of focal osteochondral lesions of the first metatarsophalangeal joint. *J Orthop Surg.* 2017;12(1):68. DOI: 10.1186/s13018-017-0562-7.
- Levaj I, Knežević I, Dimnjaković D, Smoljanović T, Bojanić I. First Traumatol Cech. 2021;88(3):211-6.
- Paczesny ŁM, Kruczyński J. Ultrasound-guided arthroscopic management of hallux rigidus. *Wideochirurgia Inne Tech Maloinwazyjne Videosurgery Miniinvasive Tech.* 2016;11(3):144-8.
- Nakajima K. Arthroscopy of the First Metatarsophalangeal Joint. *J Foot Ankle Surg.* 2018;57(2):357-63. DOI: 10.1053/j.jfas.2017.10.003
- Rajan L, Conti MS, Cororaton A, Fuller R, Ellis SJ. Relationship Between Preoperative PROMIS Scores and Postoperative Outcomes in Hallux Rigidus Patients Undergoing Cheilectomy. *Foot Ankle Int.* 2022;43(8):1053-61. DOI: 10.1177/10711007221088822.
- Stevens J, de Bot RTAL, Witlox AM, Borghans R, Smeets T, Beertema W, et al. Long-term Effects of Cheilectomy, Keller's Arthroplasty, and Arthrodesis for Symptomatic Hallux Rigidus on Patient-Reported and Radiologic Outcome. *Foot Ankle Int.* 2020;41(7):775-83. DOI: 10.1177/1071100720919681.
- Canseco K, Long J, Marks R, Khazzam M, Harris G. Quantitative motion analysis in patients with hallux rigidus before and after cheilectomy. *J Orthop Res Off Publ Orthop Res Soc.* 2009;27(1):128-34. DOI: 10.1002/jor.20711.
- Maffulli N, Papalia R, Palumbo A, Del Buono A, Denaro V. Quantitative review of operative management of hallux rigidus. *Br Med Bull.* 2011;98:75-98. DOI: 10.1093/bmb/ldq041.
- Wagenmann B, Schuh R, Trnka HJJ. [Functional outcome of cheilectomy for the treatment of hallux rigidus]. *Z Orthopadie Unfallchirurgie.* 2011;149(4):395-401. DOI: 10.1055/s-0029-1240819.
- Lin J, Murphy GA. Treatment of Hallux Rigidus with Cheilectomy Using a Dorsolateral Approach. *Foot Ankle Int.* 2009;30(2):115-9. DOI: 10.3113/FAI-2009-0115.
- Maes DJA, De Vil J, Kalmar AF, Lootens T. Clinical and Radiological Outcomes of Hallux Rigidus Treated With Cheilectomy and a Moberg-Akin Osteotomy. *Foot Ankle Int.* 2020;41(3):294-302. DOI: 10.1177/1071100719897264.
- Galli SH, Ferguson CM, Davis WH, Anderson R, Cohen BE, Jones CP, et al. Cheilectomy With or Without Cryopreserved Amniotic Membrane-Umbilical Cord Allograft for Hallux Rigidus. *Foot Ankle Orthop.* 2021;6(1):2473011420967999. DOI: 10.1177/2473011420967999.