

CHARCOT - MARIE- TOOTH. A PROPÓSITO DE UN CASO

Josefa Piedra Clemente¹.
1. Diplomada en Podología .

CORRESPONDENCIA
missief.78@hotmail.com

CHARCOT - MARIE - TOOTH.
A PROPÓSITO DE UN CASO

RESUMEN

En el presente trabajo, se intenta profundizar en la enfermedad de Charcot - Marie -Tooth mediante la presentación de un caso clínico.

Haciendo hincapié en la importancia de la podología, observando mediante la anamnesis y la exploración los efectos que provoca sobre el pie y su funcionalidad, para poder orientar adecuadamente el tratamiento ortopodológico.

PALABRAS CLAVE

Neuropatía hereditaria motora-sensitiva.
Enfermedad de Charcot-Marie-Tooth.

ABSTRACT

This paper aims to deepen Charcot's disease - Marie-Tooth by presenting a case.

Emphasizing the importance of podiatry, looking through the history and examination of the effects caused on the foot and its functionality in order to properly target the treatment orthosi.

KEY WORDS

Hereditary motor-sensory neuropathy / Charcot-Marie-Tooth.

INTRODUCCIÓN

Mujer de 45 años de edad, acude a la Clínica Podológica Universitaria de Bellvitge, refiriendo algia generalizada en extremidades inferiores, siendo éste, más acusada en maleolo y metatarsianos del pie izquierdo.

ANTECEDENTES PERSONALES

- Médicos: enfermedad Charcot-Marie-Toot
- Quirúrgicos: Únicamente, ha sido sometida a tratamiento cruento para corregir las deformaciones ocasionadas por la enfermedad, mediante tenotomía bilateral del extensor del quinto dedo.
- Traumáticos: Sin interés

- Podológico: Sin interés

La paciente no refiere alergias conocidas. Farmacológicamente tiene pautado voltarén ® si precisa.

Como antecedentes familiares, hace prevalencia de la enfermedad en diferentes miembros de su familia. Siendo el portador de la ésta, el padre. Trasmitiéndola a dos de sus tres hijos (ambas del sexo femenino), y la paciente a su vez se lo trasmite a uno de sus dos hijos, (siendo varón).

EXPLORACIÓN EN DECÚBITO SUPINO

- Inspección: Se observa la piel en un buen estado de hidratación. Se halla de forma bilateral telangiectasias a nivel de los maleolos, edema bimaleolar y normohidrosis. Al valorar la temperatura local comparativa pierna-pie, se aprecia una diferencia térmica de forma simétrica,

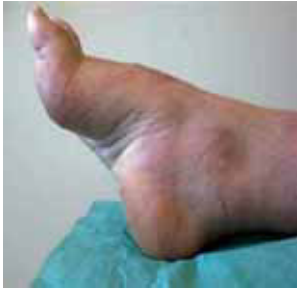

Figura 1.

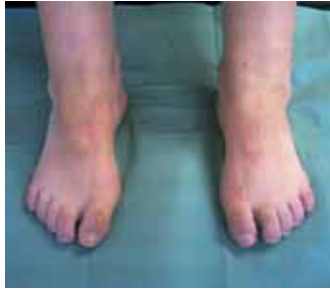

Figura 2.

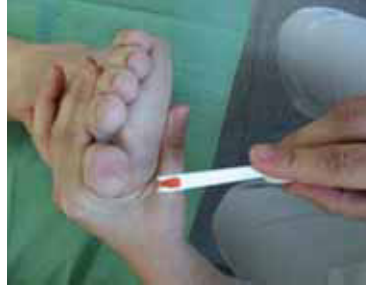
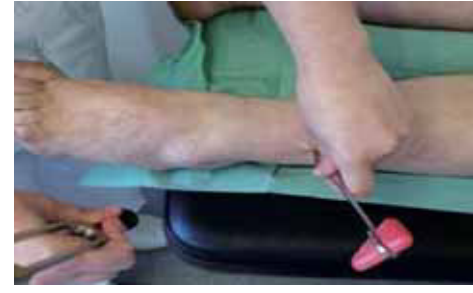
Figura 3.



- siendo a nivel distal más baja.
- **Palpación:** En la exploración vascular directa, se palpa la arteria pedia, dotandola de un 1. Imposibilidad de realizar valoración bilateral de la arteria tibial posterior, por edema. La morfología del pie es, index minus/ griego. Presenta un patrón de hiperqueratosis en primera y quintas cabezas metatarsales (bilateral) (Figura 1 y 2.)
 - **Exploración muscular:** Disminución segmentaria, siendo el vientre muscular del triceps derecho menor, y con el resto de la masa muscular del mismo miembro. No se observan fasciculaciones, pero sí presenta una hipotonía generalizada de la extremidad inferior, insuficiencia de perineos, musculatura intrínseca de ambos pies y un grado dos, en la escala de fuerza muscular. Contractura de los extensores de los dedos, provocando una garra irreductible.
 - **En la exploración articular:** Presenta limitación de la articulación tibio-peronea-astragalina, siendo la flexión dorsal de 0°, ya que, están fijas en equino, de la eversión, articulación de Chopart y Lisfranc. Disminución de la rotación interna de la cadera. La relación antepié- retro- pié es neutra, con el primer metatarsiano plantarflexionado.
 - **Exploración neurológica:** Sensibilidad exteroceptiva: termoesesia L₄ / tigmestesia L₄, a nivel distal en planta y pulpejos de los dedos (bilateral). El test de presión fina cutánea, (negativo). La paciente detecta la presión con el monofilamento) (Figura 3).
 - **Sensibilidad propioceptiva:** La evaluación de sensibilidad propioceptiva (dentro de los parámetros de normalidad). Signo de Romberg positivo. Sensibilidad profunda, en maleolos 7 bilateral y en zona medial de la primera cabeza mtt del PD 2// PI 3.
 - **Exploración en estática:** Antropométricamente, pesa 58 KG y mide 1'60 cm. No existen dismetrías reales. Muestra un eje de gravedad interiorizado, hiperlordosis de la columna lumbar, anterversión pélvica y recurvatum (Figuras 4 y 5).
 - **Exploración en dinámica:** Se realiza estudio computerizado, donde se observa, una marcha inestable e invertida, en adducción y ángulo de Fick inexistente. En ocasiones es plantígrada y antiálgica, dando como resultado un pie rígido y una deambulación estresante. Hiperextensión del primer dedo, por una insuficiencia de perineos, realizando una inversión del antepié, debido a ésta disfunción. Presenta hiperpresiones, en primera y quinta cabezas metatarsales.

DIAGNÓSTICO

- Diagnostico Principal:
 - Charcot - Marie - Tooth.
- Diagnósticos secundarios:
 - Equino-varo.
 - Cavo anterior.
 - Primer metatarsiano plantar-flexionado.
 - Espasticidad muscular.

TRATAMIENTO

El objetivo del tratamiento:

- Suprimir el dolor en los puntos de sobrecarga.
- Proporcionar mayor estabilidad en la marcha y mayor autonomía
- Evitar que las deformidades osteoarticulares degeneren.
- Recuperar a un las funciones válidas.
- Sustituir las funciones que el miembro no pueda realizar.

A la hora de la elección del material, se tuvo en cuenta, el sexo y la actividad habitual de la paciente, para asegurarnos 100% la aceptación del tratamiento.

Se realizan soportes plantares de resinas, antero-capitales de flex de 1'9 y flux de 1'2. Se realiza un cut out a nivel de la primera cabeza metatarsal. Se realizan taloneras de globos sobrepasando la articulación la articulación calcaneocuboidea (Figuras 6, 7, 8 y 9).

En la visita de control de calidad la paciente no refirió ningún punto de presión (Figuras 10 y 11).

Posibles tratamientos: órtesis de silicona/ férula tipo Jousto/ tratamiento quirúrgico (Figuras 12 y 13).

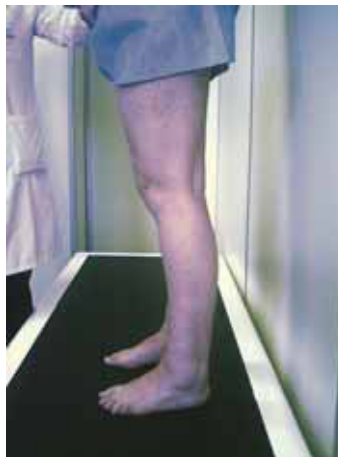

Figura 4.

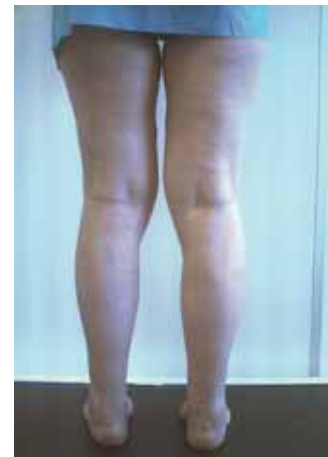

Figura 5.



Figura 6.



Figura 7.



Figura 8.

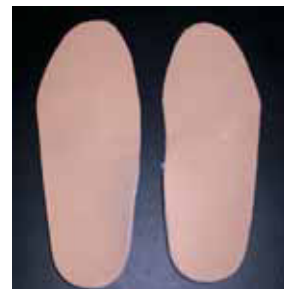

Figura 9.

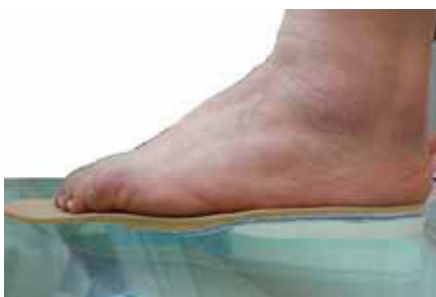

Figura 10.

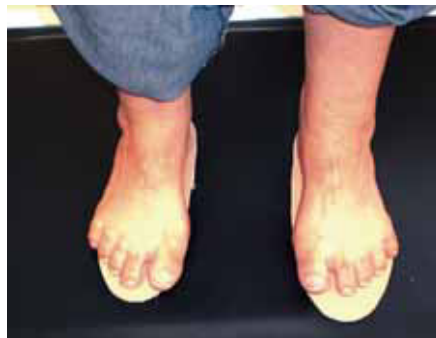

Figura 11.

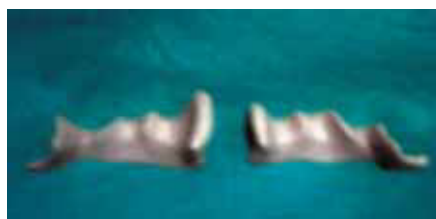

Figura 12.




Figura 13.

DISCUSIÓN

Aunque los primeros observadores consideraron que era una mielopatía hereditaria, no la clasificaron junto con las neuropatías. Actualmente es innegable la clasificación en las patologías neuropáticas sensitivo-motoras de origen hereditario, gracias a la diferenciación de los principales subtipos, con base en sus signos electrofisiológicos (EMG) y el descubrimiento de mutaciones genéticas.

Desde la descripción original de Dejerine-Sottas, de la neuropatía intersticial hipertrófica, ha habido una gran confusión sobre las peculiaridades clínicas, pronóstico, herencia y hallazgos histológicos. Actualmente después de la gran controversia, se discute si los casos con hipomielinización congénita con bulbos de cebolla atípicos, la amilinización sin bulbos de cebolla y la desmielinización congénita con conformaciones en bulbo de cebolla y engrosamientos focales de mielina (Grabreëls-Fester y cols., 1990) pertenecen a la misma entidad. Algunos autores, basados en la falta de desarrollo de las vainas de mielina y la proliferación de las células de Schwann, reconocen esta patología como un tercer tipo (Harding.,1995). Aunque el modelo de herencia habitual, es el autosómico dominante y la transmisión autosómica recesiva, es más rara, actualmente

CONCLUSIÓN

Hay que resaltar la importancia de un correcto diagnóstico. Para ello debemos realizar, una detallada anamnesis, así como una exploración biomecánica y sensitiva ante un pie neurológico, concretamente ante la patología descrita, la enfermedad de Charcot-Marie-Tooth. Por lo que se debe destacar, el papel fundamental del podólogo, en la detección de dicha patología, ya que dentro de un equipo multidisciplinar, el tratamiento ortopodológico, mejora indudablemente la calidad de vida, de este tipo de pacientes. También debe ser capaz de orientar y asesorar al paciente en su enfermedad.

AGRADECIMIENTOS

A mis compañeros Sheila Mateu, Jose González, Carmen Parra y Elena Ramos, por su gran apoyo. A mi tutora Angels Tapias, por su dedicación. Y a mi familia, por existir.

BIBLIOGRAFÍA

1. A.Codina Puiggras. Tratado de Neurología. Ed Ela, 1994.
2. A.Gimeno Alava. Neurología básica. Ed Ideosa, 1985 Madrid.
3. J.L.Rebollar., C Perez de Oteya. Neurología. Ed Luzan, 1989 Madrid. (4ª edición).
4. C.Erba. Diagnóstico y tratamiento de neurología. Ed Jims, 1987.
5. A. Romper., R Brown. Principios de neurología. Ed Mc Graw Hill, 2005 (8ª edición).
6. J.M. Olivé., L.Masana. Neurología, Serie de manuales clínicos para licenciatura y residencia. Ed Salvat, 1988 Barcelona.
7. S.Sacristan Valero.,A Carrera Casanova.,J Concustell Gonfaus.,TVelilla Muixi. Acción de la ortopodología en patologías neurologicas. Revista Española de Podología, 1991 II 5-9.
8. J.A Moreno Isabel. Síndromes neurologicos en el miembro inferior (Apuntes). Revista española de Podología, 1994 V 54-62.
9. A.Dorca.,T.Céspedes Céspedes.,J Concustell Gonfaus.,S.Sacristan Valero.,J.Carbo Perez. Bases para la aplicación de un soporte plantar en un pie equino varo. Revista Española de Podología, 1998 24-31
10. G.Lafuente Sotillos.,A.Cordoba Fernandez.,L.Martinez Camuña.,I.Palomo Toucedo.,J.Ramos Galvan.,J.L.Salcini Macias. El pie cavo:Patomecanica y complensaciones ortopodológicas. Revista Española de Podología, 1999 30-34.
11. J.Pedro Sanchez.,R.Becerro de Bengoa.,B.Gómez Marín.,R.sánchez Gómez. El pie de Charcot y su tratamiento: Total contact cast. Revista Española de Podología 2003 XIV 260-271.
12. M.Reina Bueno.,G.Lafuente Sotillos.,P.Trujillo Pérez.,P.Munuera Martínez. Tratamiento ortopodológico, en el pie neurológico. Revista Española de Podología, 2007 XVIII 36-41.
13. B.Prats Climent., C.Vergés Salas. Pie equino. Tratamiento ortopodológico. Revista el peu, 1998 415-416.
14. J.Berciano Blanco., AOterino Durán.,O.Combarros Pascual. Neuropatías hereditarias. Medicina, 1998 7(98) 4543-4553.